

SVEUČILIŠTE U SPLITU

MEDICINSKI FAKULTET

PETRA MIKULIĆ

**INERVACIJA I IZRAŽAJ BETA-KATENINA, VITAMIN D RECEPTORA I
NOTCH2 TIJEKOM RANOG RAZVOJA LJUDSKOG UNUTARNJEG UHA**

DOKTORSKI RAD

SPLIT, 2025.

SVEUČILIŠTE U SPLITU

MEDICINSKI FAKULTET

PETRA MIKULIĆ

**INERVACIJA I IZRAŽAJ BETA-KATENINA, VITAMIN D RECEPTORA I
NOTCH2 TIJEKOM RANOG RAZVOJA LJUDSKOG UNUTARNJEG UHA**

DOKTORSKI RAD

MENTOR:

prof. dr. sc. Snježana Mardešić, dr. med.

SPLIT, 2025.

Doktorski rad je izrađen u Laboratoriju za istraživanje ranog razvoja čovjeka, Zavoda za anatomiju, histologiju i embriologiju Medicinskog fakulteta Sveučilišta u Splitu u sklopu znanstvenog istraživanja pod nazivom Izražaj čimbenika koji potiču razvoj u humanom embrionalnom i fetalnom tkivu voditeljice prof. dr. sc. Snježane Mardešić, dr. med., odobrenog od strane Etičkog povjerenstva Medicinskog fakulteta u Splitu (klasa: 029-01/24-02/0001, broj: 2181-198-03-04-24-0112).

Voditeljica rada: prof. dr. sc. Snježana Mardešić, dr. med.

Objavljeni znanstveni rad na kojemu se temelji doktorski rad:

Mikulić P, Ogorevc M, Petričević M, Kaličanin D, Tafra R, Saraga-Babić M, Mardešić S. SOX2, JAGGED1, β -Catenin, and Vitamin D Receptor Expression Patterns during Early Development and Innervation of the Human Inner Ear. *International Journal of Molecular Sciences*. 2024; 25(16):8719. (čimbenik odjeka 4.9)

Zahvaljujem mentorici prof. dr. sc. Snježani Mardešić, dr. med. na pomoći i podršci tijekom izrade ove doktorske disertacije.

Posebnu zahvalnost izražavam dr. sc. Marinu Ogorevcu, dr. med. na njegovoj nesebičnoj pomoći.

Zahvaljujem djelatnicima Zavoda za anatomiju, histologiju i embriologiju na potpori koju su mi pružili.

Na kraju zahvaljujem svojim roditeljima, koji su me usmjeravali, podržavali i pretvorili u osobu kakva sam danas, svom mužu na bezuvjetnoj podršci i ljubavi i svim prijateljima koji su tu za mene u svim situacijama.

Rozarija, mamina ljubice i Nikolina, mamina mišice, ovo je za vas!

SADRŽAJ

1. UVOD	1
1.1. Anatomija i fiziologija uha.....	2
1.2. Građa i embrionalni razvoj uha	3
1.3. Inervacija vanjskog i srednjeg uha	7
1.4. Razvoj inervacije unutarnjeg uha.....	8
1.5. Čimbenici važni za rani razvoj unutarnjeg uha	9
1.5.1. Transkripcijski čimbenik SOX2	9
1.5.2. Transmembranski proteini NOTCH2	9
1.5.3. Transmembranski protein JAGGED1	10
1.5.4. Protein β -katenin i WNT signalizacija.....	11
1.5.5. Vitamin D receptor	12
2. HIPOTEZA I CILJEVI	14
2.1. Hipoteza istraživanja	15
2.2. Ciljevi istraživanja.....	15
3. MATERIJALI I METODE ISTRAŽIVANJA	16
3.1. Etička načela	17
3.2. Ljudsko fetalno tkivo	17
3.3. Priprema uzoraka za arhivu.....	17
3.4. Imunofluorescencijsko bojenje	17
3.5. Analiza podataka	20
3.5.1. Analiza inervacije	20
3.5.2. Imunofluorescentna kvantifikacija signala	20
3.6. Statistička obrada podataka	20
4. REZULTATI	21
4.1. Morfologija ljudskog unutarnjeg uha u razvoju	22
4.2. Izražaj SOX2 i JAGGED1 karakterizira prosenzorne domene ljudskog unutarnjeg uha u razvoju	24
4.3. Inervacija ljudskog unutarnjeg uha u razvoju	26
4.4. Izražaj CTNNB1 u ljudskom unutarnjem uhu u razvoju	28
4.5. Izražaj VDR-a u ljudskom unutarnjem uhu u razvoju	32
4.6. Izražaj NOTCH2 receptora u ljudskom unutarnjem uhu u razvoju	36
5. RASPRAVA	38
6. ZAKLJUČCI	42
7. LITERATURA	44
8. SAŽETAK	50
9. SUMMARY	53
10. ŽIVOTOPIS	56

POPIS OZNAKA I KRATICA

Ac-TUB α – acetilirani -alfa-tubulin (engl. *acetylated-alfa-tubulin*)

ANOVA – analiza varijance (engl. *analysis of variance*)

ANSD – Poremećaj spektra slušne neuropatije (engl. *Auditory Neuropathy Spectrum Disorder*)

ATP – adenzin trifosfat (engl. *adenosine triphosphate*)

CTNNB1 – Katenin Beta 1 (engl. *Catenin Beta 1*)

DAPI – 4',6'-diamidino-2-fenilindol (engl. *4',6'-diamidino-2-phenylindole*)

DNK – deoksiribonukleinska kiselina (engl. *deoxyribonucleic acid*)

GBP – gvanilat vezujući protein (engl. *guanylate binding protein*)

GSK3 β – kinaza glikogen sintaza -3 beta (engl. *glycogen synthase kinase-3 β*)

H – maksimalna dubina inervacije (engl. *maximum depth of innervation*)

HE – hematoksilin i eozin (engl. *hematoxylin and eosin*)

IF – imunofluorescencijsko bojenje (engl. *immunofluorescence staining*)

JAGGED1 – Jagged kanonski Notch ligand 1 (engl. *Jagged canonical Notch ligand 1*)

KBC – Klinički bolnički centar (engl. *Clinical medical center*)

LPR5/LPR6 – Protein 5 i 6 povezan s receptorom lipoproteina niske gustoće (engl. *Low-density lipoprotein receptor-related protein 5 and 6*)

mRNA – glasnička ribonukleinska kiselina (engl. *messenger ribonucleic acid*)

NOTCH2 – neurogenski lokus notch homologni protein 2 (engl. *neurogenic locus notch homolog protein 2*)

PBS – fiziološka otopina puferirana fosfatnim puferom (engl. *phosphate-buffered saline*)

RXR – retinoid-X receptor (engl. *retinoid-X receptor*)

SD – standardna devijacija (engl. *standard deviation*)

SG – spiralni ganglij (engl. *spiral ganglion*)

SOX2 – SRY-Box transkripcijski faktor 2 (engl. *SRY-Box Transcription Factor 2*)

TCF4/LEF – T-stanični faktor/limfoidni pojačivački faktor (engl. *T-cell factor/lymphoid enhancer factor*)

VCG – vestibulokohlearni ganglij (engl. *vestibulocochlear ganglion*)

VDR – vitamin D receptor (engl. *vitamin D receptor*)

TJ – tjedni nakon oplodnje (engl. *weeks after fertilization*)

1. UVOD

1.1. Anatomija i fiziologija uha

Uho je organ sluha i ravnoteže. Anatomski se sastoji od tri glavna dijela: vanjsko uho, srednje uho i unutarnje uho.

Vanjsko uho sastoji se od uške, vanjskog slušnog hodnika (zvukovod) i bubnjića, tanke, poluprozirne membrane, koja predstavlja granicu između vanjskog i srednjeg uha.

Srednje uho obuhvaća bubnjište u kojem su smještene tri slušne koščice (čekić, nakovanj i stremen) i Eustachijevu cijev, koštanohrskavični kanal s dva ušća, jednim u bubnjištu i drugim u nosnom dijelu ždrijela (nazofarinks).

Unutarnje uho je sustav koštanih šupljina u kojem se nalaze dvije cjeline, organ sluha i organ ravnoteže. Sastoji se od koštanog i membranskog dijela. Koštani dio obuhvaća tri glavna dijela: pužnicu, predvorje i tri polukružna kanala. Membranski dio smješten je u koštanoj čahuri, ispunjen je endolimfom, a okružen je perilimfom. Čine ga pužnički kanal u pužnici, utrikul i sakul u predvorju te membranski polukružni kanali unutar koštanih.

Vanjsko uho prikuplja zvučne valove iz okoline te ih šalje u srednje uho u kojem se zvučni valovi preko bubnjića i slušnih koščica prenose iz zračnog u tekući medij unutarnjeg uha. Pomaci tekućine u unutarnjem uhu pretvaraju zvučne valove u živčane impulse koji se slušnim živcem šalju u središnji živčani sustav. Dakle, pužnica prima putujući zvučni val koji potom prolazi kroz bazilarnu membranu pužnice stimulirajući vanjske stanice s dlačicama. One djeluju kao biološki aktivator ili inhibitor i modificiraju primljeni signal zvučnih valova. Bazilarna membrana pužnice visoko je frekvencijski specifična i tonotopski organizirana. Baza bazilarne membrane reagira na zvukove viših frekvencija, dok njen vrh reagira na niske frekvencije (1) Unutarnje stanice s dlačicama u pužnici pretvaraju energiju putujućeg zvučnog vala u električni akcijski potencijal u spiralnom gangliju te se on šalje slušnim živcem dalje u središnji živčani sustav (2). Unutarnje uho također bilježi i promjene u ravnoteži te tijelu omogućuje održavanje ravnoteže u prostoru.

Gubitak sluha nastaje kada je sposobnost uha, da pretvori vibracijsku mehaničku energiju zvučnih valova u električnu energiju živčanih impulsa, oslabljena. Gubitak sluha je jedan od najčešćih invaliditeta u svijetu i pogađa oko 360 milijuna ljudi (3). Postoje tri glavne vrste gubitka sluha: konduktivni (provodni) gubitak sluha, gdje je zahvaćeno vanjsko ili srednje uho, sensorineuralni gubitak sluha, gdje su oštećenjem zahvaćene stanice s dlačicama unutar

unutarnjeg uha, vestibulokohlearni živac ili središnji slušni put i mješoviti gubitak sluha (kombinacija konduktivnog i sezorineuralnog gubitka sluha).

Senzorineuralni gubitak sluha može se dalje podijeliti na senzorni gubitak sluha (kada su zahvaćene stanice s dlačicama), središnji gubitak sluha kada je uzrok lociran duž središnjeg slušnog puta ili poremećaj spektra slušne neuropatije (ANSD) koji može biti uzrokovan primarnom lezijom unutarnjih stanicama s dlačicama, slušnog živca ili oštećenjem neurona slušnog puta (4). Najčešći uzroci senzorineuralnog gubitka sluha su: kongenitalni, prezbiakuzija (staračka naglušnost), gubitak sluha izazvan bukom, ozljeda glave, Meniereova bolest, korištenje ototoksičnih lijekova (aminoglikozidi, furosemid, cisplatin), sistemska stanja (meningitis, dijabetes), vestibularni švanom te ostali (autoimuni, barotrauma, perilimfatična fistula). Kongenitalni gubitak sluha može biti stečeni, koji proizlazi iz okolišnih čimbenika kao što su kongenitalne infekcije i genetski (sindromski i nesindromski). Nesindromski gubitak sluha se nasljeđuje autosomno recesivno dok sindromski gubitak sluha nastaje u sklopu nekih genetskih sindroma (5, 6). Genetski čimbenici koji utječu na kongenitalni sindromski gubitak sluha vjerojatno prevladavaju u razvijenim zemljama (7). Razumijevanje i istraživanje pojedinih stadija razvoja unutarnjeg uha, razvojnih čimbenika i signalnih puteva koji pokreću formiranje unutarnjeg uha ključno je za određivanje mogućih uzroka kongenitalnog gubitka sluha.

1.2. Građa i embrionalni razvoj uha

Vanjsko uho

Razvoj vanjskog uha počinje razvojem uške u 5. tjednu nakon oplodnje. Uška nastaje iz šest ušnih kvržica koje okružuju dorzalni dio prve ždrijelne brazde (8).

Kvržica od koje nastaje *tragus* je podrijetla prvog ždrijelnog luka, dok su ostale, od kojih će nastati *helix*, *cymba cochae*, *antitragus*, *antihelix* i *concha*, podrijetla drugog ždrijelnog luka. Krajem 8. tjedna razvoja, uška poprima svoj karakterističan izgled.

Vanjski slušni hodnik nastaje invaginacijom ektoderma prvog ždrijelnog luka. Početkom trećeg mjeseca razvoja, proliferacijom epitelnih stanica hodnika, nastaje solidni epitelni tračak zvukovoda (čep). Čep zvukovoda tijekom sedmog mjeseca razvoja propada, a epitel dna slušnog hodnika sudjeluje u formiranju konačnog oblika bubnjića. Bubnjić, tanka membrana koja razdvaja vanjsko i srednje uho, sačinjen je od ektodermalnog epitela dna vanjskog slušnog

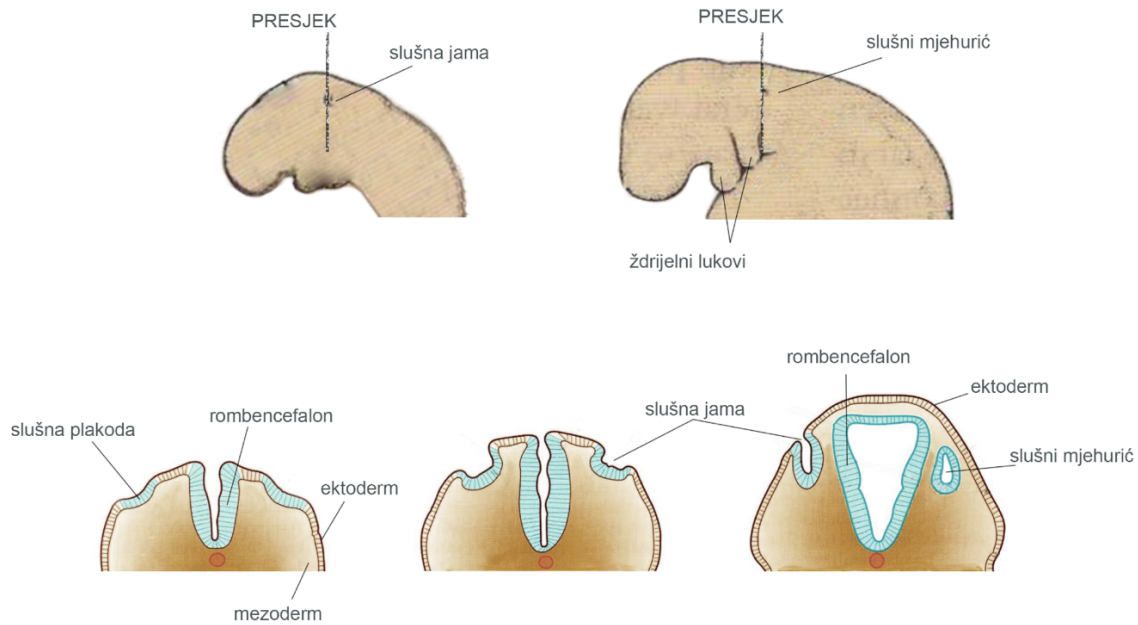
hodnika, središnjeg sloja veziva koji formira *stratum fibrosum* i unutarnjeg sloja kojeg čini endoderm bubnjišta.

Srednje uho

Bubnjište se razvija iz prve ždrijelne vreće, odnosno potječe od endoderma. Prva ždrijelna vreća distalno oblikuje *recessus tubotympanicus*. U 5. tjednu razvoja proksimalni dio recessusa oblikuje Eustachijevu cijev preko koje je bubnjište povezano s nosnim dijelom ždrijela (*nasopharynx*). Slušne koščice čekić (*malleus*) i nakovanj (*incus*) razvijaju se od Meckelove hrskavice prvog ždrijelnog luka. Stremen (*stapes*) se razvija iz Reichterove hrskavice drugog ždrijelnog luka. Okolni mezenhim ždrijelnih lukova, u kojemu su uložene koščice, nestaje u osmom mjesecu razvoja (9). U početku slušne koščice (čekić, nakovanj i stremen) postoje kao hrskavičave strukture, a kasnije se postupno, tijekom fetalnog razvoja, pretvaraju u koštano tkivo enhondralnim okoštavanjem. U ranom stadiju razvoja, čekić i nakovanj su jedna koštana cjelina, koja se kasnije razdvaja kako bi postali dvije odvojene koščice, koje su važne za prijenos zvučnih vibracija u srednjem uhu. Sve tri koščice tijekom fetalnog razvoja sadrže šupljinu ispunjenu koštanom srži, koja tijekom prvih godina života nestaje, jer se prostor smanjuje kako koštano tkivo sazrijeva i razvija svoju funkcionalnost. Dva mišića koji su vezani za slušne koščice su: *musculus tensor tympani* koji nastaje iz prvog ždrijelnog luka i napinje bubnjić, čime pomaže u kontroli zvučnih vibracija te *musculus stapedius* koji nastaje iz drugog ždrijelnog luka i ima ulogu u kontroli pokreta stremena, čime štiti unutarnje uho od prekomjernih zvučnih podražaja. Bubnjište se širi prema dorzalnoj strani i sudjeluje u stvaranju *antruma mastoideuma*, prostora koji će biti ispunjen zrakom nakon rođenja. Ovaj prostor pomaže u izjednačavanju tlaka u srednjem uhu i ima važnu ulogu u funkciji slušnog sustava.

Unutarnje uho

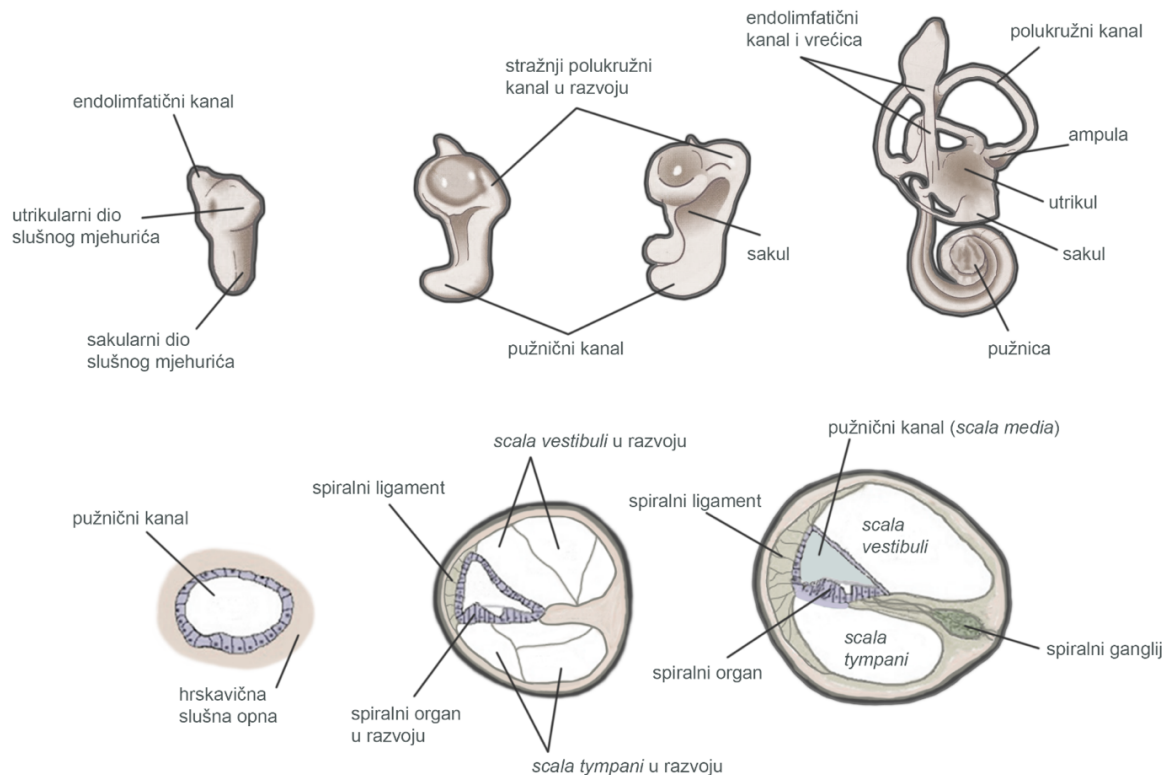
Razvoj unutarnjeg uha počinje četiri tjedna nakon oplodnje s pojavom slušnih plakoda na razini stražnjeg mozga (rombencefalona) (10). Invaginacijom slušne plakode, tijekom petog tjedna razvoja, nastaje otocista (slušni mjehurić) iz koje nastaje cijeli membranski labirint unutarnjeg uha u kojem se nalazi endolimfa (**Slika 1**). Dorzalni dio otociste formirat će utrikul sa polukružnim kanalima te endolimfatički kanal i vrećicu, dok će ventralni dio postati sakul i pužnični kanal (11).



Slika 1. Shematski prikaz ranog razvoja unutrašnjeg uha. Izvor: autor.

Anteoremedijalna regija otociste predstavlja proneurosenzornu domenu. Ona sadržava prekursore za osjetne stanice unutarnjeg uha – stanice s dlačicama. Diferencijacijom stanica s dlačicama, između sedmog i osmog tjedna razvoja, formiraju se osjetne domene unutarnjeg uha: tri ampularne kriste u polukružnim kanalima, dvije makule u utrikulu i sakulu te Cortijev organ u pužničnom kanalu.

Tijekom osmog tjedna razvoja iz otociste se razvija pužnični kanal koji do kraja desetog razvojnog tjedna dobiva svoj konačni oblik s 2,5 zavoja (12). Mezenhim koji tvori hrskavičnu ljusku oko pužničkog kanala resorbira se tijekom 10. tjedna razvoja te se tada razvijaju *scala vestibuli* i *scala tympani* (Slika 2). Pužnični kanal se tada nalazi u sredini te je odvojen od *scale vestibuli* vestibularnom membranom i od *scale tympani* bazilarnom membranom. Lateralna strana pužničkog kanala ostaje vezana za okolnu hrskavicu sa spiralnim ligamentom, dok je medijalno vezan i poduprijet sa hrskavičnim izdankom – *modiolusom*.



Slika 2. Shematski prikaz rano razvoja pužnice i Cortijevog organa. Izvor: autor.

Epitelne stanice pužničnog kanala tijekom razvoja formiraju dva epitelna nabora: unutarnji nabor (budući spiralni *limbus*) i vanjski nabor. Iz vanjskog nabora nastaje jedan red unutrašnjih i tri do pet redova vanjskih stanica sa dlačicama. Stanice sa dlačicama su prekrivene tektorijskom membranom. To je vlaknasta želatinozna tvar koja je jednim krajem pričvršćena za *limbus*, a svojim vrškom leži na stanicama s dlačicama. Potiskivanjem diferencijacije stanica s dlačicama lateralnom inhibicijom diferenciraju se potporne stanice te one reguliraju stvaranje sinaptičkih veza (13). Stanice s dlačicama, potporne stanice i tektorijska membrana zajedno čine Cortijev organ. Podražaji koje prima Cortijev organ prenose se do spiralnog ganglija i zatim u središnji živčani sustav slušnim vlaknima VIII moždanog živca.

Tijekom šestog razvojnog tjedna iz otociste počinju se razvijati i osnove polukružnih kanala u obliku plosnatih izbočina utrikularnog dijela. Njihovi centralni dijelovi postupno nestaju. Njihovi periferni dijelovi ostaju kao tri polukružna kanalića. Jedan se kraj svakog kanala proširi i čini *crus ampullare*, a drugi ostaje tanak i čini *crus nonampullare*. Potom se dva neampularna

kraja međusobno spoje i u utrikulus ulazi pet krakova polukružnih kanala, tri s ampulom i dva bez nje. Stanice u ampulama tvore zadebljanje u obliku grebena koje se naziva ampularna krista i koje sadržava osjetne stanice za održavanje ravnoteže tijela. Slična osjetna područja, slušne makule, razvijaju se u stijenkama utrikula i sakula. Osjetne stanice na svojoj površini imaju od 40 do 70 stereocilija i jednu kinociliju. One su uronjene u želatinozni sloj koji je na vrhu prekrivena otolitičkom membranom sastavljenom od kristalića kalcijeva karbonata (otolita). Otoliti su različite veličine i raspoređeni su u tri do šest slojeva. Podražaji koji nastaju u osjetnim stanicama krista i makula, kod promjene položaja tijela, prenose se u mozak vestibularnim vlaknima VIII moždanog živca. Makula sakula položena je okomito i odgovara na okomito ubrzanje tijela dok je makula utrikula položena vodoravno te odgovara na vodoravno ubrzanje.

Tijekom razvoja otociste, mala nakupina stanica (neuroblasta) odvoji se od stijenke i diferencira u bipolarne neurone koji potom sudjeluju u stvaranju vestibulokohlearnog ganglija (VCG).

VCG podijeli se kasnije na pužnični dio, koji opskrbljuje živčanim vlaknima osjetne stanice Cortijeva organa i vestibularni dio, koji opskrbljuje osjetne stanice u sakulusu, utrikulusu i polukružnim kanalima (14).

1.3. Inervacija vanjskog i srednjeg uha

Dijelovi vanjskog uha, poglavito veći dio uške, koji se razvija iz prvog ždrijelnog luka, opskrbljuje mandibularna grana V moždanog živca, a dijelovi koji potječu iz drugog ždrijelnog luka opskrbljuju se kožnim ograncima cervikalnog pleksusa. Živac drugog ždrijelnog luka, VII moždani živac, ima vlakna koja doprinose osjetnoj inervaciji kože u mastoidnoj regiji i u manjim područjima ušne školjke (8).

Kada govorimo o inervaciji srednjeg uha možemo objasniti inervaciju dvaju mišića koji su vezani za slušne koščice. *Musculus tensor tympani*, koji je vezan za čekić i koji nastaje iz prvog ždrijelnog luka, inerviran je V moždanim živcem (trigeminalni živac). *Musculus stapedius*, koji nastaje iz drugog ždrijelnog luka i ima ulogu u kontroli pokreta stremena, inerviran je VII moždanim živcem (facijalni živac) (8).

1.4. Razvoj inervacije unutarnjeg uha

U razvoju inervacije unutarnjeg uha postoje tri glavna koraka. To su: rast aksona i dendrita, sinaptička plastičnost i sinaptička eliminacija (smanjenje broja sinaptičkih veza i apoptoza stanica). Spiralni ganglijski neuroni primarni su neuroni slušnog puta koji prenose zvučne signale od unutarnjeg uha do moždanog debla. Prekursori spiralnih ganglijskih neurona odvajaju se od ventralnog dijela otičkog epitela i obavijaju ih periferne glijalne stanice nakon diferencijacije i sazrijevanja tijekom sedmog tjedna razvoja (15). Primarne glijalne stanice potječu iz neuralnog grebena te migriraju duž živčanih vlakana do spiralnog ganglija (SG). Nakon što dođu do svoje ciljne lokacije, diferenciraju se preko prekursora u mijelinizirajuće i nemijelinizirajuće Schwannove stanice te u satelitske glijalne stanice. Živčana vlakna dosežu makularni epitel u sedmom razvojnog tjednu (16) te probijaju bazalni zavoje pužničnog kanala u devetom razvojnog tjednu (17, 18). Također, živčana vlakna dosežu stanice s dlačicama u pužničnom kanalu između 11. i 12. razvojnog tjedna (19) i postaju obilna u 13. razvojnog tjednu (20). Potporne stanice izlučuju ATP, neurotrofin-3 i neurotrofni čimbenik dobiven iz mozga, koji sudjeluju u recipročnim interakcijama sa stanicama s dlačicama i neuronima spiralnog ganglija te tako reguliraju stvaranje novih sinaptičkih veza (21). Važno je napomenuti da stanicama s dlačicama nije potrebna inervacija za diferencijaciju i preživljavanje jer gubitak sinaptičkih veza ne mijenja strukturu osjetnog epitela unutarnjeg uha (22).

Osmi (VIII) moždani živac – vestibulokohlearni živac, koji pripada grupi posebnih osjetilnih živaca, nastaje između petog i šestog razvojnog tjedna (12). Sastoji se od dvije vrste osjetnih vlakana te se prema tome dijeli na vestibularni i pužnični živac. Vestibularni živac polazi od polukružnih kanala, a pužnični živac polazi od pužničnog kanala u kojem se razvija spiralni Cortijev organ. Bipolarni neuroni vestibularnog živca imaju svoja stanična tijela u vestibularnom gangliju, a bipolarni neuroni pužničnog živca imaju svoja stanična tijela u spiralnom gangliju.

Razvoj unutarnjeg uha kao i njegove inervacije je jako složan proces na koji utječu brojni geni i razvojni čimbenici. Međudjelovanja različitih razvojnih čimbenika, kao što su pojedini transkripcijski čimbenici, proteini i receptori, bitni su za razumijevanje i otkrivanje mehanizama najranijeg razvoja ljudskog unutarnjeg uha.

1.5. Čimbenici važni za rani razvoj unutarnjeg uha

1.5.1. Transkripcijski čimbenik SOX2

SOX2 je nuklearni transkripcijski čimbenik koji je bitan za održavanje samoobnavljanja i pluripotencije nediferenciranih embrionalnih matičnih stanica. Ima ključnu ulogu u održavanju embrionalnih i neuralnih matičnih stanica. Ovaj čimbenik ima višestruke uloge u razvoju unutarnjeg uha, uključujući neuralnu specifikaciju, senzornu specifikaciju i senzornu diferencijaciju. SOX2 je neophodan za razvoj osjetnih domena unutarnjeg uha i naširoko se koristi kao biljeg senzornih progenitora (23). Kod razvoja unutarnjeg uha važan je njegov izražaj u anteromedijalnoj regiji otociste (proneurosenzorna domena). Potencijalni neuroblasti iz ove domene će se raslojiti i diferencirati u bipolarne neurone. Nakon delaminacije neuroblasta, SOX2 pozitivna regija naziva se prosenzorna domena i sadrži prekursore za stanice s dlačicama (24). Diferencijacija stanica s dlačicama počinje između sedmog i osmog razvojnog tjedna u vestibularnim makulama (25) i tijekom osmog razvojnog tjedna u bazalnom zavoju pužničnog kanala (26).

Kao što je rečeno, diferencijacijom osjetnih stanica s dlačicama, osjetne domene formiraju se u različitim regijama membranskog labirinta, tri ampularne kriste u polukružnim kanalima, dvije makule u utrikulu i sakulu, te Cortijev organ u pužničnom kanalu. Specifikacija prosenzorne domene posredovana je izražajem SOX2 koji prethodi izražaju JAGGED1, koji preko lateralne indukcije također sudjeluje u uspostavljanju sudbine prosenzorne domene.

Gubitak izražaja SOX2 rezultira nedostatkom razvoja stanica s dlačicama ili potpornih stanica, vjerojatno zbog gubitka senzornih progenitora. Međutim, ektopični izražaj SOX2 u pužničnim eksplantatima ne dovodi do stvaranja novih osjetilnih regija pa se još uvijek ne zna je li sam SOX2 dovoljan za specifikaciju prosenzorne domene ili je ovisan o izražaju JAGGED1 (27).

1.5.2. Transmembranski proteini NOTCH2

Notch signalni put je visoko evolucijski očuvan put koji funkcionira za uspostavljanje i reguliranje odluka o sudbini stanica u mnogim organskim sustavima. On se aktivira vezanjem membranskog liganda DELTA-LIKE ili JAGGED na jedan od četiri različita NOTCH receptora (NOTCH1 – 4). Tada dolazi do cijepanja unutarstaničnog dijela jednog od NOTCH receptora, koji se potom translocira u jezgru te takav djeluje na aktivaciju različitih gena.

Kod razvoja unutarnjeg uha važan je NOTCH2 receptor. Njegova aktivacija utječe na normalni razvoj dijelova unutarnjeg uha te na diferencijaciju potpornih stanica tako što potiskuje sudbinu stanica s dlačicama kroz lateralnu inhibiciju (13). NOTCH2 također posreduje lateralnu indukciju, koja je važna za nastajanje senzornih progenitora u unutarnjem uhu. (28) Također postoje studije koje pokazuju da je osim u stvaranju i diferencijaciji osjetilnih stanica, Notch signalni put uključen u proizvodnji živčanih komponenti uha.

Neuroni koji inerviraju stanice s dlačicama nastaju iz anteromedijalne regije otociste koja se uvelike preklapa s prednjom senzornom domenom otociste koja je karakterizirana izražajem JAGGED1 liganda (28).

1.5.3. Transmembranski protein JAGGED1

JAGGED1 je jedan od pet proteina stanične površine (liganada) koji se vezuju na NOTCH receptore u Notch signalnom putu. Sastoji se od relativno male intracelularne domene, transmembranske domene i veće izvanstanične komponente. Izvanstanična komponenta uključuje signalne peptide koji osiguravaju pravilnu lokalizaciju proteina na površini stanice i DSL domenu koja je potrebna za vezanje JAGGED1 na NOTCH receptore (29). JAGGED1 je jako izražen u različitim razvojnim fazama mnogih tkiva i organskih sustava. Kod ranog razvoja ljudskog unutarnjeg uha, specifikacija prosenzorne domene (anteromedijalne regije otociste) oslanja se na lateralnu indukciju koja je poredovana sa JAGGED1. On inducira svoj vlastiti izražaj u susjednim stanicama što rezultira homogenom predanošću otičkih progenitora prosenzornoj sudbini (30). Stanice prosenzorne domene izlaze iz staničnog ciklusa i počinju izražavati NOTCH ligande koji potom sudjeluju u diferencijaciji potpornih stanica (31). Smanjeni izražaj JAGGED1 u otocisti dovodi do nepotpuno razvijenih osjetnih regija unutarnjeg uha, što ukazuje da je izražaj JAGGED1 potreban za razvoj senzornih progenitora.

Gubitak funkcije JAGGED1 dovodi do smanjenog broja stanica koje izražavaju senzorne biljege bez promjena u staničnoj proliferaciji ili staničnoj smrti. Osim toga, prisilno Notch signaliziranje dovodi do ektopičnih stanica s dlačicama i potpornih stanica, što ukazuje da Notch signalni put može inducirati senzorni razvoj *de novo* u neosjetnim dijelovima unutarnjeg uha što bi značilo da Notch signalizacija posredovana JAGGED1 ima važnu ulogu u razvoju senzornih progenitora unutarnjeg uha sisavaca (27).

1.5.4. Protein β -katenin i WNT signalizacija

Beta-katenin je protein koji je kod ljudi kodiran genom *CTNNA1*. On je protein dvostruke funkcije koji je uključen u regulaciju i koordinaciju međustanične adhezije i transkripcije gena. Ima ključnu ulogu u izgradnji međustaničnih veza gdje se povezuje sa kadherinom te predstavlja signalnu molekulu u WNT signalizaciji. Beta-katenin sastoji se od središnje domene (središnja ponavljajuća domena armadillo), amino-terminalne regije koja čini vezujuću domenu i karboksi-terminalne regije koja čini transaktivirajuću domenu.

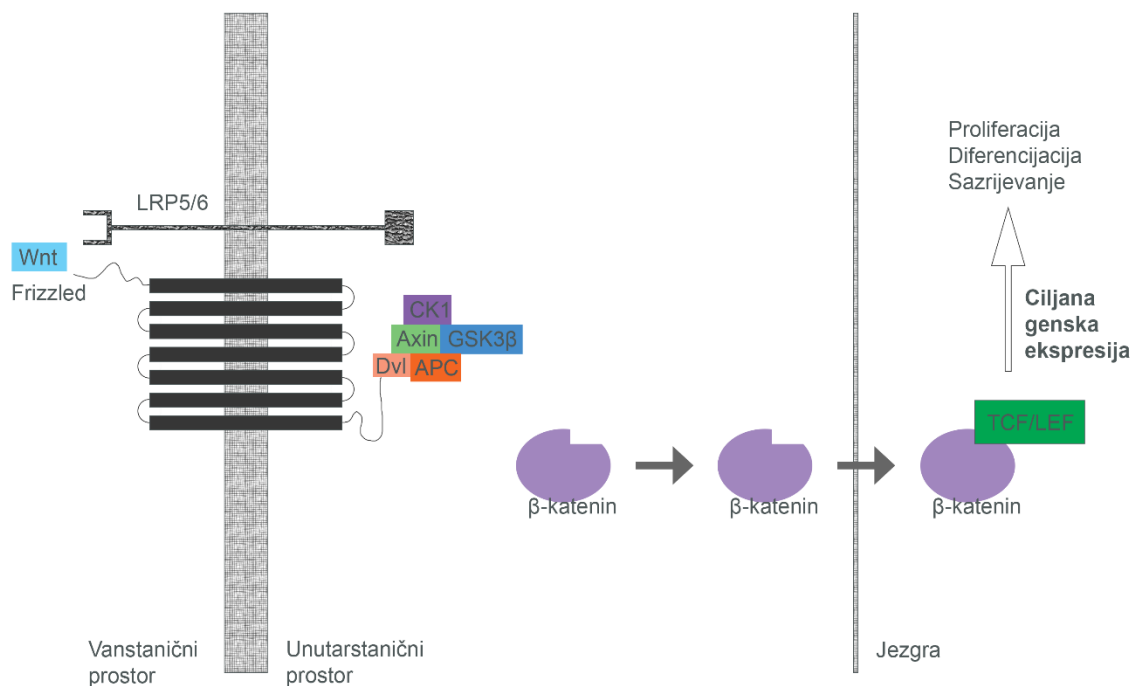
Središnja domena odgovorna je za interakciju beta-katenina sa drugim vezujućim proteinima. Beta-katenin kao ključna signalna molekula WNT signalizacije ima jako važnu ulogu u embrionalnom razvoju čovjeka (32).

WNT signalizacija je jedan od glavnih mehanizama koji djeluje na staničnu proliferaciju, staničnu polarnost i staničnu sudbinu tijekom ljudskog embrionalnog razvoja i homeostaze tkiva.

Postoje dvije vrste WNT signalizacije: nekanonski put i kanonski put. Nekanonski signalni put utječe na preraspodjelu između stanica i na reorganizaciju citoskeleta. Postoje dvije podvrste nekanonskog puta. Prva je nekanonski put planarne stanične polarnosti koji ima ključnu ulogu u morfogenezi. Druga podvrsta je nekanonski Wnt/kalcijski put koji je ovisan o Ca^{2+} ionima (33).

Za razvoj unutarnjeg uha bitan je kanonski signalni put (**Slika 3**). On djeluje preko transmembranskog FRIZZLED receptora na koji se izravno vežu Wnt proteini (glikoproteini) i koreceptora LRP5/LRP6 (Protein 5 i 6 povezan s receptorom lipoproteina niske gustoće). Oni potom aktiviraju citoplazmatski protein Dishevelled koji zajedno s proteinom GBP (gvanilat vezujući protein) inhibira kinazu GSK3 β (kinaza glikogen sintaza). Inhibicijom GSK3 β kinaze dolazi do stabilizacije beta-katenina kao glasnika koji se tada translocira u jezgru. Potom dolazi do nakupljanja beta-katenina u jezgri i stvaranja kompleksa s transkripcijskim čimbenicima TCF4/LEF (T-stanični faktor/limfoidni pojačivački faktor). Kanonski WNT signalni put postaje aktiviran kada beta-katenin uđe u jezgru i to rezultira transkripcijskom aktivacijom ciljanih gena WNT signalnog puta (34).

Kod razvoja unutarnjeg uha, beta-katenin i kanonski WNT signalni put važni su u formiranju vestibularnih struktura i u razvoju pužnice.



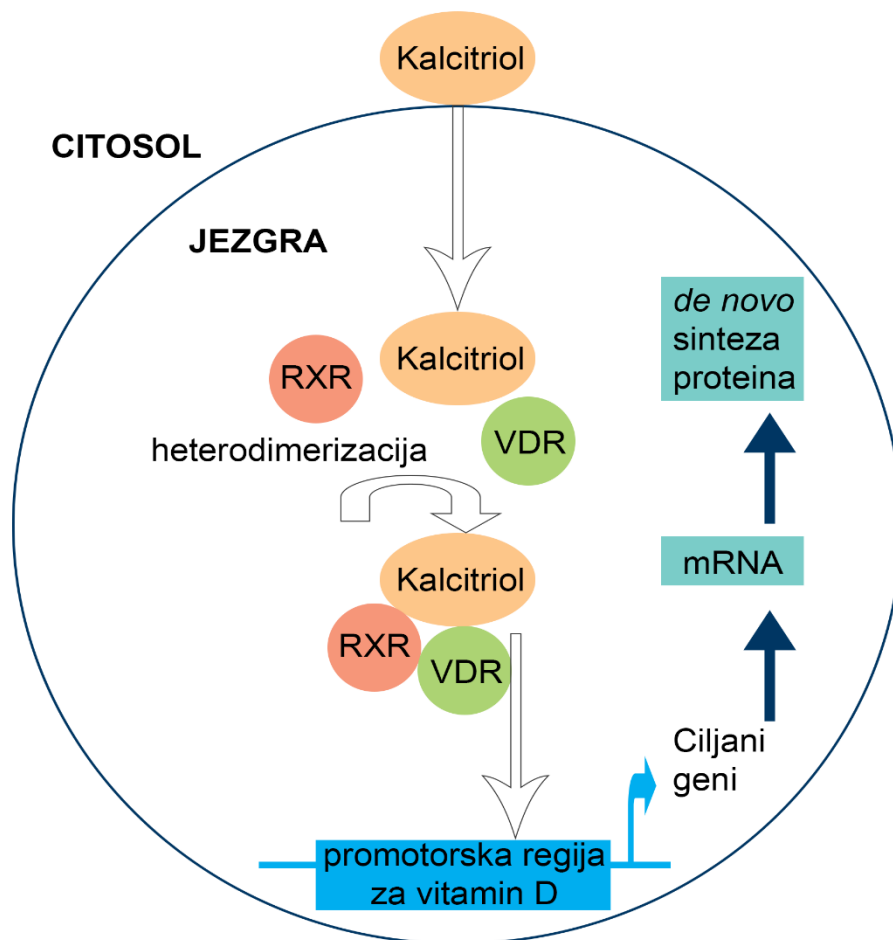
Slika 3. Kanonski WNT signalni put. Izvor: autor.

1.5.5. Vitamin D receptor

Receptor vitamina D (VDR) djeluje kao transkripcijski čimbenik aktiviran ligandom. Genomski učinak vitamina D ostvaruje se preko VDR-a koji se prvotno nalazi u citoplazmi te se nakon interakcije s aktivnim oblikom vitamina D (kalcitriolom), s kojim stvara heterodimere s retinoid-X receptorom (RXR), translocira u jezgru (**Slika 4**). Nakon spajanja u cjelinu, kompleks kalcitriol-VDR-RXR uzrokuje početak transkripcije u promotorskoj regiji ciljnog gena za vitamin D na deoksiribonukleinskoj kiselini (DNK) (35, 36). Dijelovi koji reagiraju na vitamin D su mjesta vezanja koji mogu biti aktivacijski ili inhibitorni, a na to utječe tip retinoidnog receptora s kojim se VDR spaja. Potom slijedi genska transkripcija glasničke ribonukleinske kiseline (mRNA) i translacija što rezultira de novo sintezom proteina pod utjecajem kalcitriola. Negenomski učinak vitamina D ostvaruje se vezanjem sa citoplazmatskim ili membranskim VDR-om što uzrokuje niz interakcija koje rezultiraju intracelularnim izražajem sekundarnoga glasnika ili fosforilacijom intracelularnih proteina. Time se aktiviraju intracelularni enzimi ili ionski kanali te se tako modulira aktivnost stanice.

VDR se izražava u gotovo svim tkivima ljudskog organizma. Izražaj VDR-a dovodi do različitih staničnih učinaka kao što su imunomodulacija te pojačanje stanične proliferacije i diferencijacije. Kod razvoja unutarnjeg uha, opisano je da VDR može pojačati izražaj

moždanog natrijuretskog peptida koji potiče preživljavanje neurona VCG-a (37). Također, smanjeni izražaja VDR-a ili njegov nedostatak povezan je s ranom pojavom senzorneuralnog gubitka sluha i sa poremećajima vestibularnog sustava, kao što je benigni paroksizmalni pozicijski vertigo (38-40). Postoje saznanja da ishodi liječenja gubitka sluha koreliraju s vrijednostima vitamina D u serumu (41, 42). Također je zanimljivo da signalizacija posredovana vitaminom D pokazuje međusobni antagonizam s kanonskom WNT signalizacijom kod karcinoma (43); međutim njihov odnos i obrasci izražaja tijekom razvoja unutarnjeg uha čovjeka nisu još dovoljno istraženi.



Slika 4. Genomski učinak vitamina D. Izvor: autor.

2. HIPOTEZA I CILJEVI

2.1. Hipoteza istraživanja

Izražaj SOX2 i JAGGED1 će se poklapati u prosenzornoj domeni ljudskog unutarnjeg uha između 5. i 10. razvojnog tjedna. Izražaj CTNNB1 i VDR tijekom razvoja ljudskog unutarnjeg uha će biti međusobno antagonističan. Inervacija vestibularnih prosenzornih regija će prethoditi inervaciji pužničnog kanala.

2.2. Ciljevi istraživanja

Cilj ovog istraživanja je analiza inervacije i izražaja SOX2, JAGGED1, CTNNB1, VDR i NOTCH2 tijekom ranog razvoja ljudskog unutarnjeg uha. Također, cilj nam je istražiti odnose između SOX2 i JAGGED1 te između CTNNB1 i VDR, tako da usporedimo njihove obrasce izražaja kroz analizirane stadije razvoja.

Specifični ciljevi istraživanja:

- Primjenom imunofluorescencije usporediti vremensko-prostornu raspodjelu SOX2 i JAGGED1 tijekom ranog razvoja ljudskog unutarnjeg uha
- Primjenom imunofluorescencije odrediti raspon inervacije prosenzornih domena ljudskog unutarnjeg uha koristeći biljeg acetilirani alfa tubulin
- Primjenom imunofluorescencije usporediti vremensko-prostornu raspodjelu CTNNB1 i VDR tijekom ranog razvoja ljudskog unutarnjeg uha
- Primjenom imunofluorescencije usporediti vremensko-prostornu raspodjelu NOTCH2 tijekom ranog razvoja ljudskog unutarnjeg uha

3. MATERIJALI I METODE ISTRAŽIVANJA

3.1. Etička načela

Ovo istraživanje je odobreno od strane Etičkog povjerenstva Medicinskog fakulteta u Splitu (klasa: 029-01/24-02/0001, broj: 2181-198-03-04-24-0112). Podatci prikupljeni u ovom istraživanju namijenjeni su isključivo za potrebe znanstvenih istraživanja i neće biti korišteni u druge svrhe.

3.2. Ljudsko fetalno tkivo

U istraživanje je uključeno ukupno 12 uzoraka ljudskog unutarnjeg uha različitih stadija razvoja. Svi uzorci embrionalnog i fetalnog tkiva su uzeti iz arhive Zavoda za anatomiju, histologiju i embriologiju Medicinskog fakulteta u Splitu. Embrionalno i fetalno tkivo (svih 12 uzoraka) prikupljeno je nakon tubarnih trudnoća i spontanih pobačaja uz odobrenje Etičkog povjerenstva Medicinskog fakulteta u Splitu (klasa: 029-01/24-02/0001, broj: 2181-198-03-04-24-0112). Dob zametaka je procijenjena između 5. i 10. razvojnog tjedna na temelju podataka o posljednjoj menstruaciji trudnice te mjerenjem udaljenosti tjeme-zadak, opsega glave i trbuha te duljine femura (Carnegie sustav). Koristili su se uzorci samo onih zametaka s dobro očuvanim i morfološki ispravnim tkivom, dok su znakovi maceracije, abnormalnosti i/ili morfoloških promjena zametka bili kriteriji isključivanja. Svaka razvojna dobna skupina (5.-6., 7.-8. i 9.-10. razvojnog tjedna) sadržavala je četiri zametka.

3.3. Priprema uzoraka za arhivu

Uzorci su fiksirani u 4%-tnom paraformaldehidu u 0,1 molarnoj fiziološkoj otopini puferiranoj fosfatom (PBS, engl. phosphate-buffered saline) preko noći. Nakon ispiranja radnim PBS-om, dehidracija tkiva ljudskog unutarnjeg uha provela se koristeći serije rastuće koncentracije otopina etanola (70%, 95%, 100%, 100%) te se prosvjetljivanje provelo u ksilenu. Tkivo je potom uklopljeno u parafinske blokove, mikrotomom izrezano na serijske rezove debljine 5 µm, postavljeno na predmetna stakalca i u tom obliku pohranjeno u arhivu Zavoda za anatomiju, histologiju i embriologiju Medicinskog fakulteta u Splitu.

3.4. Imunofluorescencijsko bojenje

Nakon preuzimanja rezova iz arhive, provela se deparafinizacija u otopinama ksilena i rehidracija u serijskim otopinama padajuće koncentracije etanola (100%, 100%, 95%, 70%), završavajući s destiliranom vodom. Uzorci su se potom kuhali u citratnom puferu (pH=6.0) 30 minuta, koristeći kuhalo na paru, te su bili ostavljeni da se ohlade na sobnoj temperaturi. Nakon

ispiranja s PBS-om, uzorci su se prekrili puferom za blokiranje proteina (Protein Block, ab64226, Abcam, Cambridge, UK) u trajanju od 20 minuta u vlažnoj komori, kako bi se spriječilo nespecifično bojenje tkiva. Uzorci su se potom inkubirali s primarnim protutijelima u vlažnoj komori preko noći. Nakon ispiranja PBS-om, nanijela su se sekundarna protutijela i inkubirali su se u vlažnoj komori u mraku, jedan sat. Tkivo se zatim ponovno ispralo PBS-om i nanio se 4,6-diamidino-2-fenilindol (DAPI), boja za jezgre, u trajanju od 2 minute. Uzorci su se osušili na zraku te se nanio Immu-mount medij, nakon čega su se prekrili pokrovnim stakalcem. Kontrola za specifičnost bila je izuzimanje primarnog protutijela iz postupka bojenja. Uzorci su se pregledali na epifluorescencijskom mikroskopu (Olympus BX51, Tokyo, Japan) koristeći montiranu digitalnu kameru (Nikon Ri-D2, Nikon, Tokyo, Japan) za izradu slika te NISElements F software verzija 3.0 (Nikon, Tokyo, Japan) za softversku obradu. Koristili su se objektivni povećanja 10x, 40x i 100x. Mikrografi su se obradili uz pomoć Adobe Photoshop softvera (Adobe, San Jose, CA, USA) te analizirali pomoću ImageJ softvera (National Institutes of Health, Bethesda, MD, USA). Protutijela korištena u ovoj studiji navedena su u Tablici 1.

Tablica 1. Primarna i sekundarna protutijela korištena za imunohistokemijsko bojenje

	Antitijela	Domaćin	Kataloški broj	Razrjeđivanje	Izvor
Primarna	Anti-Acetilni-alfa-tubulin	Miš	121521	1:500	Cell Signaling Technologies (CST), (Denvers, MA, USA)
	Anti-Beta-ketenin	Miš	2677	1:200	Cell Signaling Technologies (CST), (Denvers, MA, USA)
	Anti-Vitamin D Receptor	Miš	sc13133	1:50	Santa Cruz Biotechnology, Dallas, TX, USA

	Anti-JAGGED1	Koza	AF1277	1:100	R&D Szstems Minneapolis, MN, USA
	Anti-SOX2	Kunić	3579	1:400	Cell Signaling Technologies (CST), (Denvers, MA, USA)
	Anti-NOTCH2	Kunić	Ab8936	1:100	Abcam, Cambridge, UK
Sekundarna	Alexa Flour®488 Anti-Mišji IgG	Magarac	715-545- 150	1:400	Jackson Imuno Research Laboratories, Inc., Baltimore, PA, USA
	Alexa Flour®488 Anti-Mišji IgG	Magarac	711-545- 152	1:400	Jackson Imuno Research Laboratories, Inc., Baltimore, PA, USA
	Rhodamine Red™-X Anti- mišji IgG	Magarac	715-295- 151	1:400	Jackson Imuno Research Laboratories, Inc., Baltimore, PA, USA
	Rhodamine Red™-X Anti- mišji IgG	Magarac	705-295- 003	1:400	Jackson Imuno Research Laboratories, Inc., Baltimore, PA, USA

3.5. Analiza podataka

3.5.1. Analiza inervacije

Inervacija prozorne regije utvrđena je mjerenjem maksimalne dubine prodiranja živčanih vlakana u epitel unutarnjeg uha (H) te izračunata kao omjer intraepitelne duljine živčanog vlakna koje najdalje doseže u epitelu i ukupne debljine tog epitela.

3.5.2. Imunofluorescentna kvantifikacija signala

Za kvantifikaciju imunofluorescentnog signala analiziranih proteina, računali smo postotak površine koji signal zahvaća u snimljenim slikama. Ukratko, za svaki uzorak, snimili smo sliku razvojnog epitela ljudskog unutarnjeg uha koristeći objektiv leće 40x. Potom smo odabrali područja interesa i odvojili ih od cijele slike koristeći Adobe Photoshop verziju 21.0.2 (Adobe, San Jose, CA, SAD) Lasso alat. Zatim smo izolirali fluorescentni signal analiziranog proteina sa srednjim filterom u ImageJ softveru verzija 1.53o (NIH, Bethesda, MD, SAD). Postotak površine izoliranog signala izračunali smo i korigirali prema originalno snimljenoj slici iz koje je odvojeno područje interesa.

3.6. Statistička obrada podataka

Statistička analiza provela se koristeći GraphPad Prism, verzija softvera 9.0.0. (GraphPad Software, San Diego, CA, SAD). Svi rezultati su prikazani kao srednje vrijednosti i standardna devijacija (SD) izračunatih postotaka. Normalnost distribucije podataka utvrdila se korištenjem Shapiro-Wilk testa. Statistička značajnost u razlici izražaja između pojedinih proteina i debljina prodiranja živčanih vlakana u pojedinim grupama uzoraka odredila se analizom varijance (ANOVA) i Tukeyevim post hoc testom. Analiza trendova inervacije i izražaja CTNNB1 i VDR-a provela se modeliranjem uz pomoć linearne regresije. Korištena mjera uspješnosti prilagodbe bio je koeficijent determinacije (R^2). Izračun potrebne veličine uzorka proveden je korištenjem programa koji se nalazi na mrežnoj stranici <https://www.stat.ubc.ca/~rollin/stats/ssize/n2>. Za izračun smo koristili podatke iz pilot pokusa na 8 uzoraka koji su dobiveni analizom dubine inervacije makula unutarnjeg uha embrija 5.-6. tjedana starosti i fetusa 9.-10. tjedana starosti, sa sljedećim parametrima: $\mu_1 = 32,51\%$, $\mu_2 = 65,68\%$, $\sigma = 15,61\%$, $\text{power} = 80\%$, $p = 0.05$, za što je dobivena najmanja potrebna veličina uzorka po skupini $n = 4$. Statistička značajnost postavila se na $p < 0,05$.

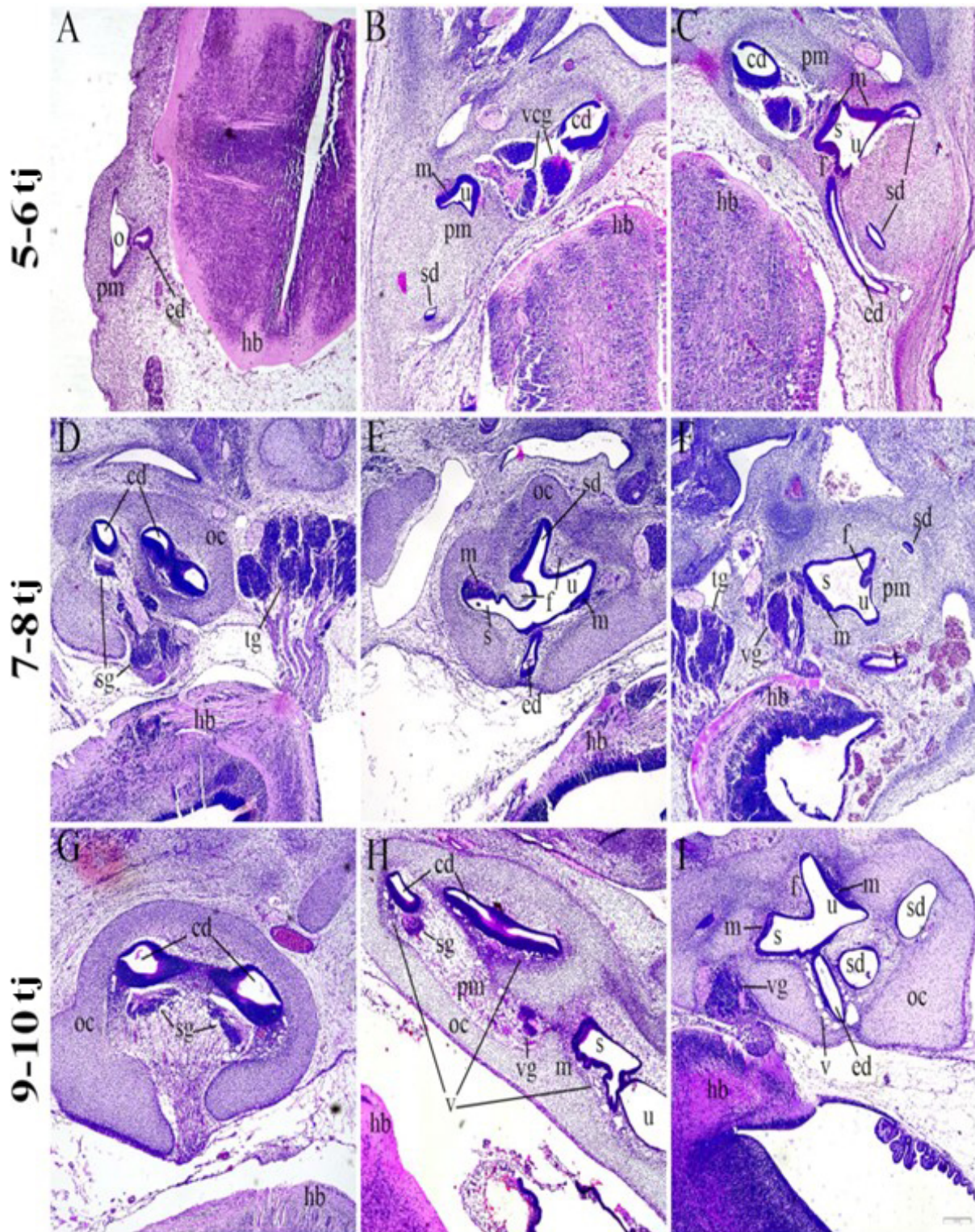
4. REZULTATI

Dijelovi ljudskih embrionalnih i fetalnih tkiva, starosti između 5. i 10. tjedna nakon oplodnje, analizirani su kako bi se odredila inervacija i izražaj SOX2, JAGGED1, CTNNB1, VDR i NOTCH2 u ranom razvoju unutarnjeg uha. Pužnična regija (razvijanje pužničnog kanala) i vestibularni aparat (razvijanje utrikula, sakula i polukružnih kanala) analizirani su odvojeno kako bi se odredila dubina inervacije i izražaj proteina.

DAPI bojenje korišteno je za vizualizaciju svih staničnih jezgri.

4.1. Morfologija ljudskog unutarnjeg uha u razvoju

Tijekom 5. razvojnog tjedna, unutarnje uho je u fazi slušnog mjehurića (otocista), koji pokazuje početne znakove elongacije, formirajući vestibularnu regiju dorzalno i pužničnu regiju ventralno. Endolimfatični kanal se proteže od otociste, približavajući se obližnjem stražnjem mozgu koji je okružen mezenhimom glave (**Slika 5A**). Tijekom daljnjeg razvoja, polukružni kanali rastu iz utrikula, a pužnični kanal iz sakula, dok okolni mezenhim pokazuje početne znakove hondifikacije (**Slika 5B, C**). U 7. i 8. razvojnog tjedna pužnični kanal se uvija i epitelne stanice u njegovoj stijenci postupno će se diferencirati u Cortijev organ, dok ganglijske stanice 8. moždanog živca tvore spiralni ganglij. Hrskavična ušna čahura okružuje pužnični kanal (**Slika 5D**). Daljnja se diferencijacija opaža u području razvoja polukružnih kanalića, spoja između utrikula i sakula, te u razvoju makule (**Slika 5E,F**). U 9. i 10. tjednu razvoja ljudskog unutarnjeg uha, hrskavična ušna čahura je dobro definirana i sadrži zavojni pužnični kanal i spiralne ganglijske stanice koje se približavaju ventralnoj stijenci pužničnog kanala (**Slika 5G**). Pužnični kanal se nastavlja na obližnji sakul (**Slika 5H**). Komunikacija utrikula i sakula, s međusobno okomitim makulama i polukružnim kanalima blizu utrikula, također je obavijena hrskavičnom ovojnicom. Vakuolizacija se opaža u okolnom mezenhimu, koji će se postupno razviti u perilimfatički prostor (**Slika 5I**).

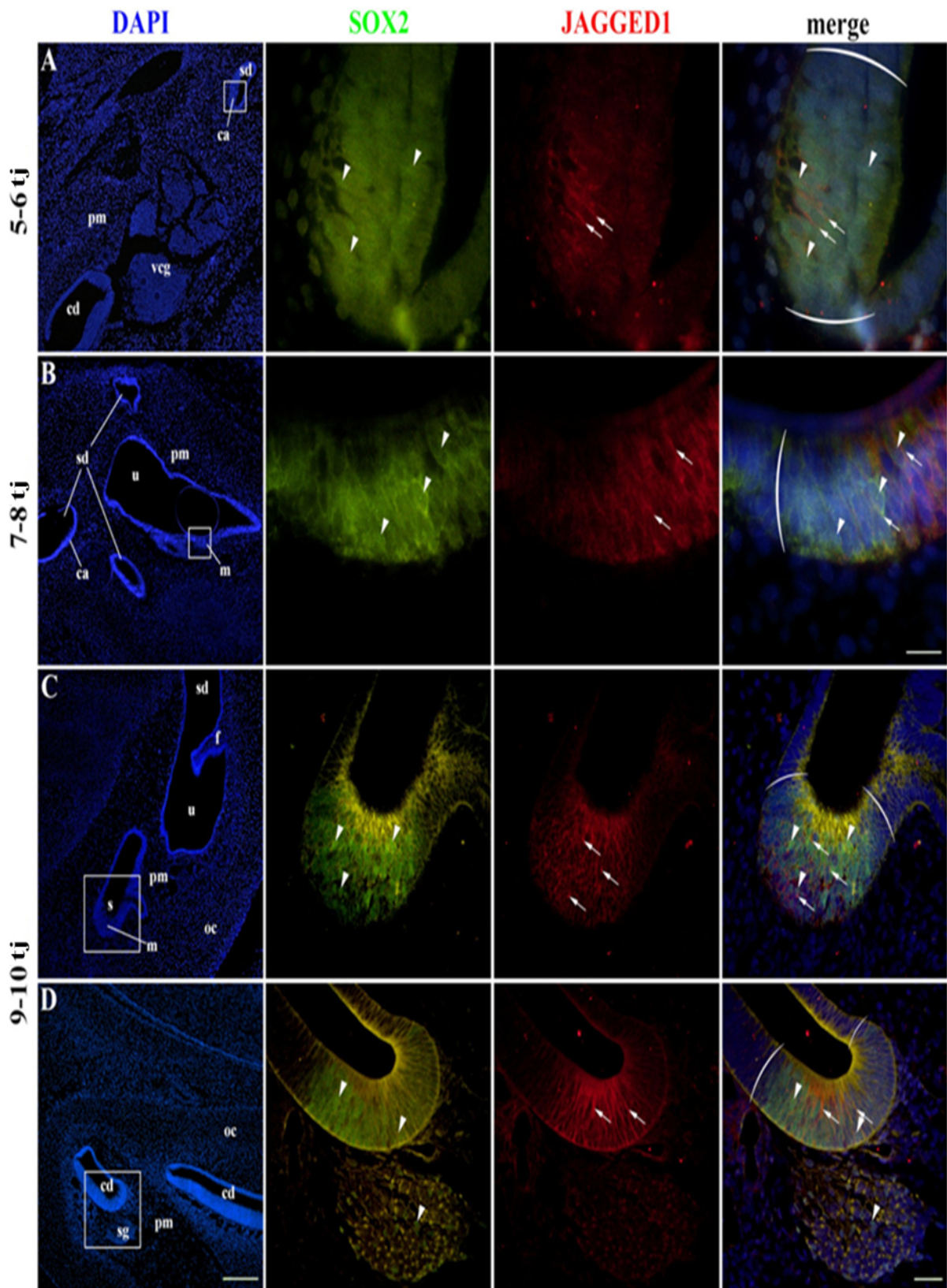


Slika 5. Bojenje hematoksilinom i eozinom ljudskog unutarnjeg uha u razvoju. Odsjeci kroz ljudsko unutarnje uho u 5-6 tj (A-C), 7-8 tj (D-F) i 9-10 tj (G-I) prikazuju opću morfologiju u ovim razvojnim razdobljima. o—otocista, pm—perioclearni mezenhim, ed—endolimfatični kanal, hb—stražnji mozak, cd—pužnični kanal, u—utrikul, m—makula, sd—polukružni kanal, vcg—vestibulokohlearni ganglij, s—sakul, oc—otična kapsula, sg—spiralni ganglij, tg—

trigeminalni ganglij, f-epitelni nabor, vg-vestibularni ganglij, v-vakuolizacija. Mjerilo (dolje desno) predstavlja 200 μ m. Slika je djelo autora.

4.2. Izražaj SOX2 i JAGGED1 karakterizira prosenzorne domene ljudskog unutarnjeg uha u razvoju

Izražaj SOX2 karakterizira prosenzorne domene u razvoju pužničnog kanala i vestibularnog aparata, koji će na kraju postati Cortijev organ, makule i ampularne kriste. Izražaj SOX2 bio je pretežno nuklearni, s nekim stanicama koje pokazuju intenzivno citoplazmatsko obojenje. Izražaj JAGGED1 bio je membranski zajedno s izražajem SOX2 u unutarnjem uhu u razvoju pri 5. i 6. tjednu razvoja (**Slika 6A**). Obrazac izražaja SOX2 bio je opsežniji u usporedbi s JAGGED1. Isti je uzorak primijećen u razdobljima od 7. do 8. tjedna razvoja (**Slika 6B**) i od 9. do 10. razvojnog tjedna (**Slika 6C, D**), pri čemu je izražaj SOX2 bio dosljedno veći. Membranski uzorak bojenja JAGGED1 bio je prisutan u vestibularnom i pužničnom prosenzornom području unutarnjeg uha u razvoju, bez vidljivih značajnih razlika (**Slika 6C,D**). Neke stanice spiralnog ganglija također su pokazale obojenje jezgre SOX2; međutim, bili su negativni za JAGGED1 (**Slika 6D**). Ove stanice vjerojatno predstavljaju glijalne (satelitne) stanice u razvoju.

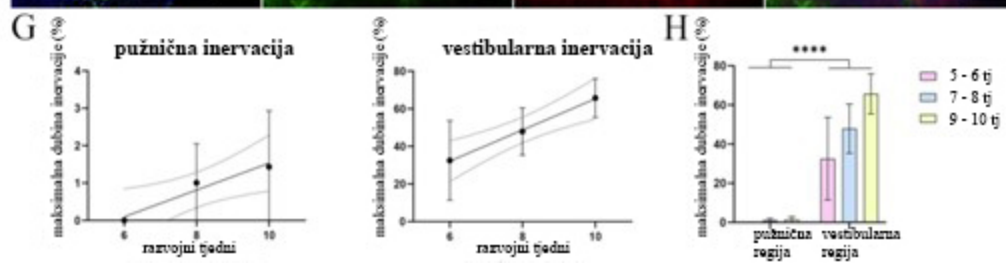
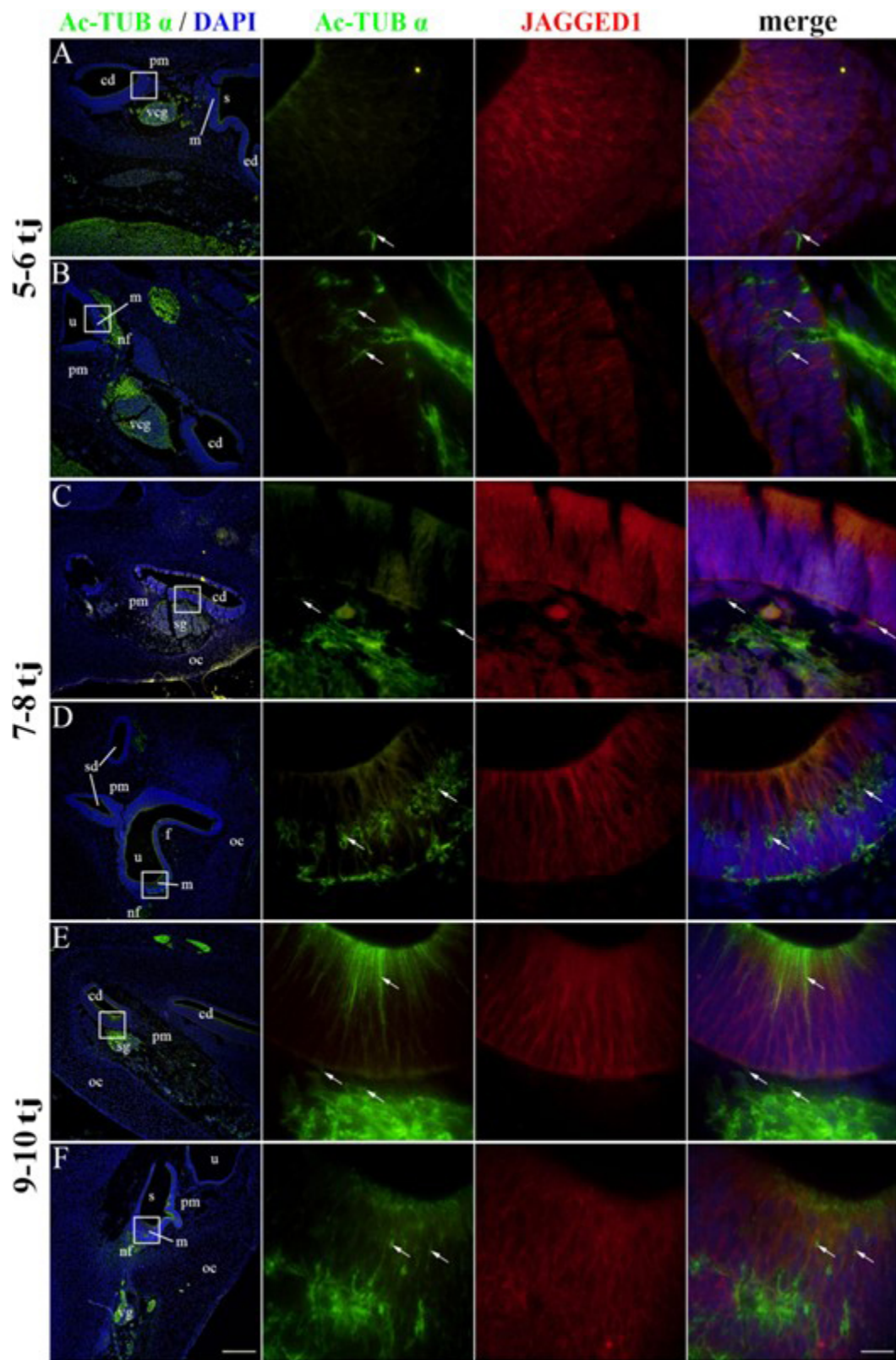


Slika 6. Izražaj SOX2 i JAGGED1 u ljudskom unutarnjem uhu u razvoju. Zajednički izražaj SOX2 i JAGGED1 analiziran je u 5-6 tj (A), 7-8 tj (B) i 9-10 tj (C, D). cd—pužnični kanal, u—utrikul, m—makula, ca—ampularna krista, veg—vestibulokohlearni ganglij, pm—periotični mezenhim, sd—polukružni kanal, s—sakul, oc—otična kapsula, f—epitelni nabor,

sg—spiralni ganglij. Nuklearni izražaj SOX2 vidljiv je u prosenzornim domenama i nekim sg stanicama (strelice), dok je izražaj JAGGED1 ograničen na prosenzorne domene (strelice). Okrugle zagrade označavaju granicu prosenzorne regije. Prvi stupac $\times 100$ povećanje, mjerilo 500 μm ; ostali stupci $\times 1000$ povećanje, mjerilo 50 μm u prva dva retka; $\times 400$ povećanje, mjerilo 100 μm u posljednja dva reda. Slika je djelo autora.

4.3. Inervacija ljudskog unutarnjeg uha u razvoju

Acetilirani- α -tubulin (Ac-TUB α) korišten je za prikaz živčanih vlakana jer je prisutan samo u strukturama sa stabiliziranim mikrotubulima, kao što su aksoni, dok je JAGGED1 označio prosenzorne domene pužničnog kanala u razvoju i vestibularnog aparata. U 5. i 6. razvojnog tjednu nisu bila prisutna živčana vlakna u pužničnom kanalu (**Slika 7A**), dok su buduće makule vestibularnog aparata imale neka živčana vlakna prisutna u bazalnoj polovici epitela (**Slika 7B**). U 8. razvojnog tjednu živčana vlakna su dosegla epitel pužničnog kanala (**Slika 7C**). U isto vrijeme, makule u razvoju bile su gušće inervirane, a živčana vlakna su dosegla bazalne površine diferencirajućih stanica s dlačicama (**Slika 7D**). U razdoblju od 9. do 10. razvojnog tjedna, pužnični kanal u razvoju i dalje je imao živčana vlakna prisutna uglavnom na bazalnoj površini epitela (**Slika 7E**), dok su vestibularne makule bile gusto inervirane živčanim vlaknima koja okružuju stanice s dlačicama (**Slika 7F**). Snažna imunoekspresija Ac-TUB- α također je primijećena u apikalnoj regiji prosenzorne domene pužničnog kanala u 9. i 10. razvojnog tjednu, što vjerojatno predstavlja procese razvoja falangealnih i stupićastih stanica (**Slika 7E**). Kada se analizira maksimalna dubina inervacije, značajan linearni trend među pojedinim stadijima razvoja, nađena su i za pužničnu ($R^2 = 26,03\%$, $\beta = 0,358 \pm 0,290$) i za vestibularnu ($R^2 = 47,40\%$, $\beta = 8,294 \pm 4,196$) prosenzornu domenu (**Slika 9G**). Inervacija vestibularnog aparata bila je opsežnija ($p < 0,0001$) u usporedbi sa pužničnim kanalom tijekom cijelog analiziranog razdoblja razvoja (**Slika 7H**).

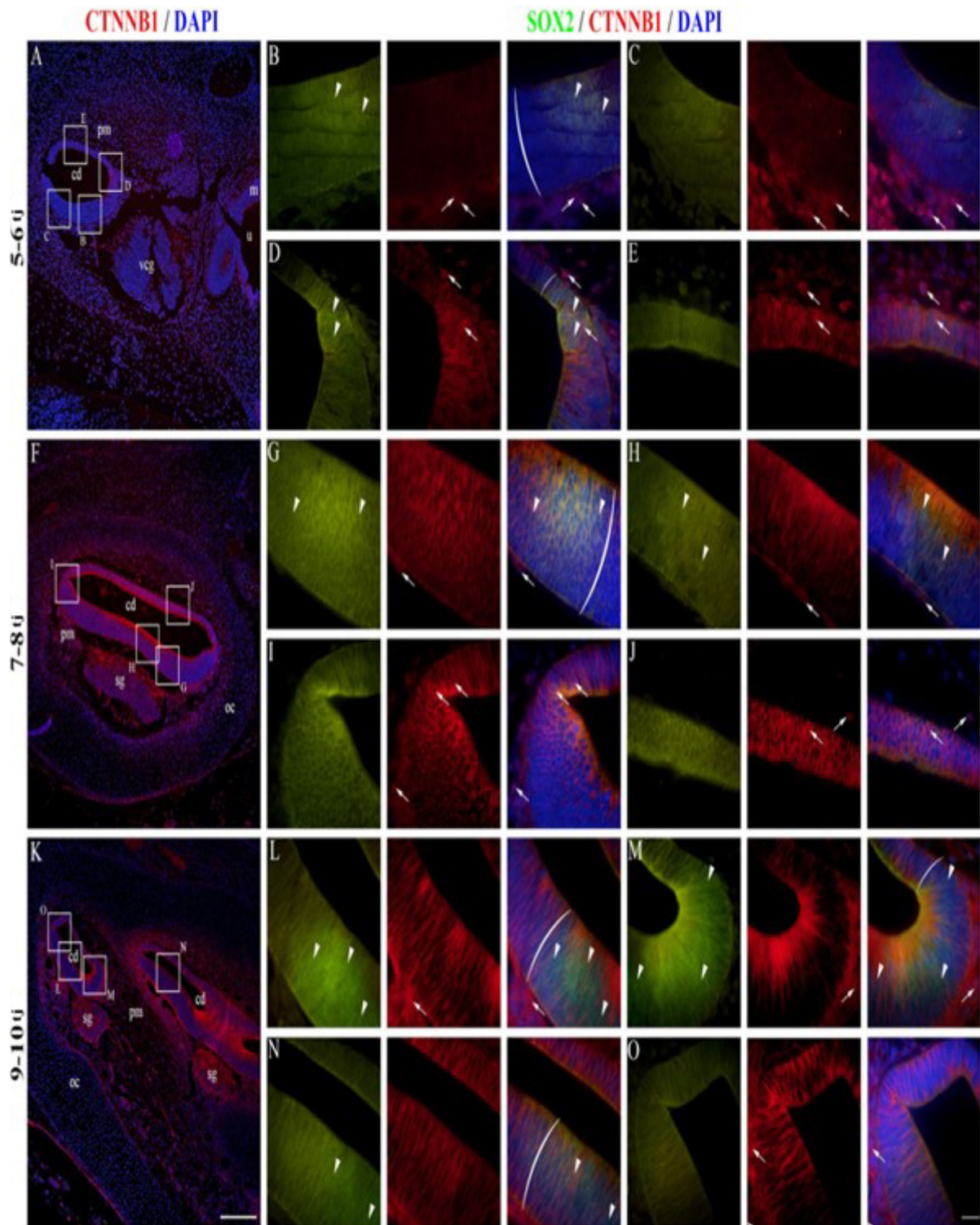


Slika 7. Inervacija ljudskog unutarnjeg uha u razvoju. Prikazane su pužnična (A,C,E) i vestibularna (B,D,F) regija ljudskog unutarnjeg uha na 5-6 tj (A,B), 7-8 tj (C,D) i 9-10 tj (E,F). cd—pužnični kanal, u—utrakul, m—makula, vcg—vestibulokohlearni ganglij, pm—periotični mezenhim, sd—polukružni kanal, s—sakul, oc—otična kapsula, f—epitelni nabor, sg—spiralni ganglij, nf —živčana vlakna, ed—endolimfatični kanal, vg—vestibularni ganglij. Acetilirani- α -tubulin (strelice) označava živčana vlakna, dok izražaj JAGGED1 karakterizira prosenzorne domene. Prvi stupac $\times 100$ povećanje, mjerilo 500 μm ; ostali stupci $\times 1000$ povećanje, mjerilo 50 μm . Dinamika inervacije pužničnog i vestibularnog epitela prikazana je linearnim regresijskim modeliranjem maksimalne dubine inervacije tijekom 5-10 tj (G). Vrijednost H pužničnih i vestibularnih prosenzornih regija analizirana je dvosmjernom ANOVA i Tukeyjevim testom višestrukih usporedbi. Podaci su prikazani kao srednje vrijednosti s SD (okomite crte). **** $p < 0,0001$. Slika je djelo autora.

4.4. Izražaj CTNNB1 u ljudskom unutarnjem uhu u razvoju

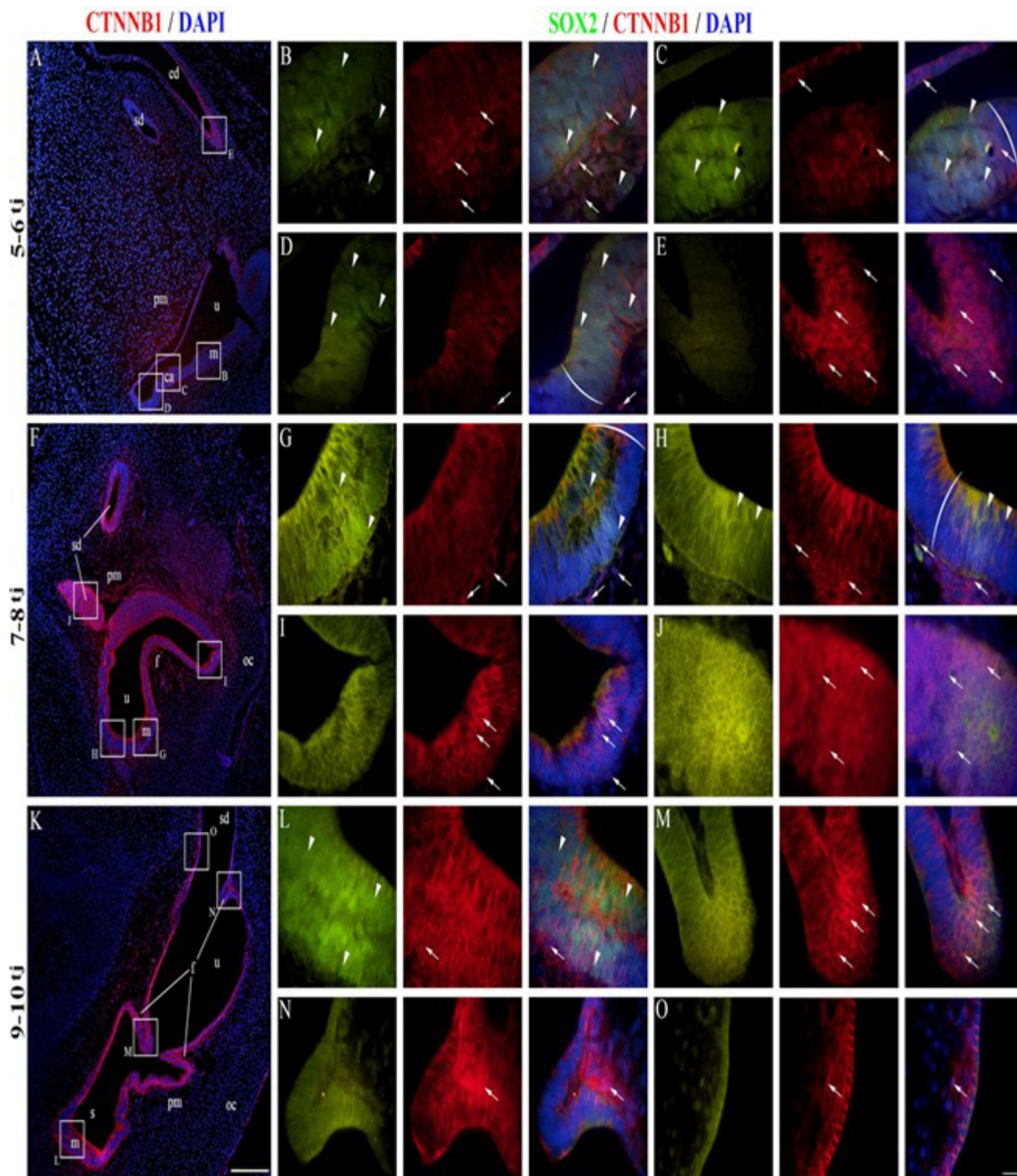
U razdoblju od 5. do 6. razvojnog tjedna, CTNNB1 je pokazao uglavnom membranski uzorak bojenja u epitelu pužničnog kanala u razvoju, što znači da kanonska WNT signalizacija nije aktivna u većini stanica pužničnog kanala u ovoj fazi (**Slika 8A**). Regija poda pužnice pokazala je malo ili nimalo obojenja CTNNB1 u SOX2-pozitivnom području (**Slika 8B**), s očiglednijim membranskim bojenjem lateralno u blizini vanjskog sulkusa (**Slika 8C**). Nuklearno CTNNB1 obojenje bilo je vidljivo u SOX2-pozitivnom području na medijalnoj granici područja poda (**Slika 8D**) i u epitelu krova pužničnog kanala (**Slika 8E**), što ukazuje na aktivno kanonsko WNT signaliziranje u tim regijama. Od 7. do 8. razvojnog tjedna, uzorak izražaja bio je sličan razdoblju od 5. do 6. razvojnog tjedna (**Slika 8F**). Područja poda pužničnog kanala, koja sadrže SOX2-pozitivnu prosenzornu domenu, pokazala su uglavnom membransko CTNNB1 bojenje (**Slika 8G,H**), dok je nuklearno CTNNB1 bojenje i aktivna kanonska WNT signalizacija karakterizirala epitelne stanice krova pužničnog kanala i granice između dvije regije (**Slika 8I,J**). U 9.-10. razvojnog tjednu većina stanica pužničnog kanala imala je membranski uzorak bojenja CTNNB1, što ukazuje da kanonska WNT signalizacija nije aktivna (**Slika 8K-O**). Vestibularne regije u 5.-6. razvojnog tjednu sadržavale su stanice koje pokazuju membranski i nuklearni izražaj CTNNB1 (**Slika 8A**). Makule i ampularne kriste u razvoju (SOX2-pozitivne regije) pokazivale su membransko obojenje (**Slika 8B-D**), dok se nuklearni izražaj mogao vidjeti u prijelaznom i tamnom staničnom epitelu (**Slika 8C**),

kao i u endolimfatičkom kanalu (**Slika 8E**), što ukazuje da je kanonska WNT signalizacija aktivna u tim regijama. Sličan je uzorak viđen pri 7. i 8. razvojnom tjednu (**Slika 8F**), s membranskim CTNNB1 bojanjem prisutnim u makulama (**Slika 8G, H**) i nuklearnim izražajem u neosjetnom području blizu epitelnog nabora (**Slika 8I**) i u polukružnim kanalima (**Slika 8J**). Snažno membransko bojenje CTNNB1 bilo je vidljivo u 9. i 10. razvojnom tjednu (**Slika 8K**), posebno u makulama (**Slika 8L**) i tamnom staničnom epitelu (**Slika 8O**). Nuklearni izražaj CTNNB1 bio je prisutan u nekim, ali ne u svim epitelnim naborima (**Slika 8M,N**). Mnoge stanice periotičkog mezenhima oko pužničkog kanala i vestibularnog aparata pokazale su nuklearni izražaj CTNNB1 u svim promatranim razvojnim razdobljima (**Slike 8 i 9**). Stoga je aktivna kanonska WNT signalizacija uglavnom prisutna u neosjetnim područjima epitela unutarnjeg uha i periotičkog mezenhima, dok SOX2-pozitivna proenzorna domena ne pokazuje aktivnu kanonsku WNT signalizaciju tijekom ranog razvoja. Analiza postotka površine izražaja CTNNB1 nije otkrila značajan linearni trend među razvojnim razdobljima u pužničnom kanalu ($R^2 = 0,12\%$, $\beta = -0,078 \pm 0,859$), dok je izražaj u vestibularnom epitelu pokazao kvadratni trend, s najnižim izražajem tijekom 7. i 8. razvojnog tjedna ($R^2 = 11,15\%$) (**Slika 10A**). Vestibularne regije pokazale su značajno veći izražaj CTNNB1 nego pužnični kanal u razvoju ($p = 0,0151$) pri analizi u svim promatranim stadijima razvoja (**Slika 10B**).



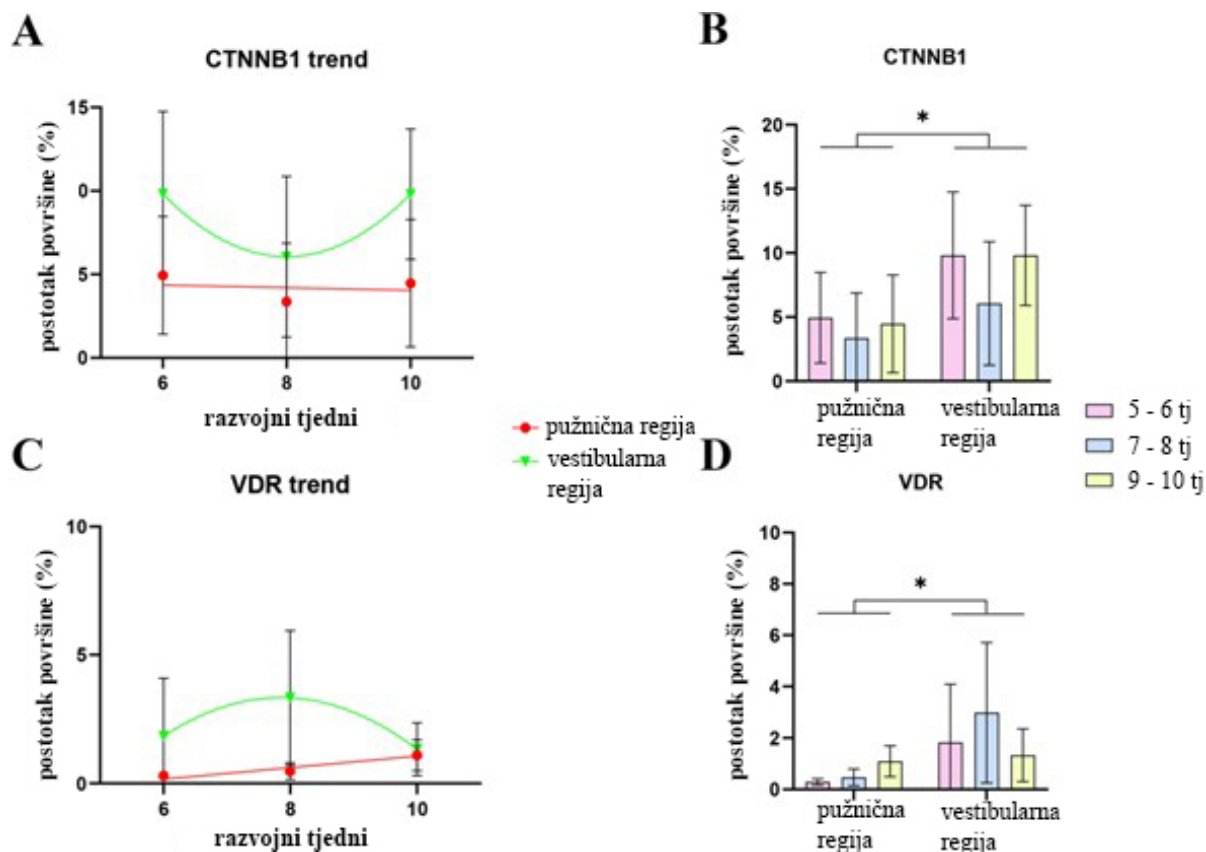
Slika 8. Izražaj CTNNB1 u razvoju pužničnog kanala. Prikazuje se pužnični kanal ljudskog unutarnjeg uha na 5–6 tj (A–E), 7–8 tj (F–J) i 9–10 tj (K–O). cd—pužnični kanal, u—utrakul, m—makula, vcg—vestibulokohlearni ganglij, pm—periotični mezenhim, oc—otična kapsula, sg—spiralni ganglij. Izražaj ektopičnog CTNNB1 označen je strelicama, dok je izražaj nuklearnog SOX2 označen vrhovima strelica. Okrugle zagrade označavaju granicu

prosenzorne regije. Prvi stupac $\times 100$ povećanje, skala 500 μm ; ostali stupci $\times 1000$ povećanje, mjerilo 50 μm . Slika je djelo autora.



Slika 9. Izražaj CTNNB1 u vestibularnom aparatu u razvoju. Prikazuje se vestibularni aparat ljudskog unutarnjeg uha na 5–6 tj (A–E), 7–8 tj (F–J) i 9–10 tj (K–O). u—utrlikul, m—makula,

ca—ampularna krista, pm—periotični mezenhim, sd—polukružni kanal, s—sakul, oc—otična kapsula, f—epitelni nabor, ed—endolimfatični kanal. Izražaj ektopičnog CTNNB1 označen je strelicama, dok je izražaj nuklearnog SOX2 označen vrhovima strelica. Okrugle zagrade označavaju granicu prosenzorne regije. Prvi stupac $\times 100$ povećanje, mjerilo 500 μm ; ostali stupci $\times 1000$ povećanje, mjerilo 50 μm . Slika je djelo autora.



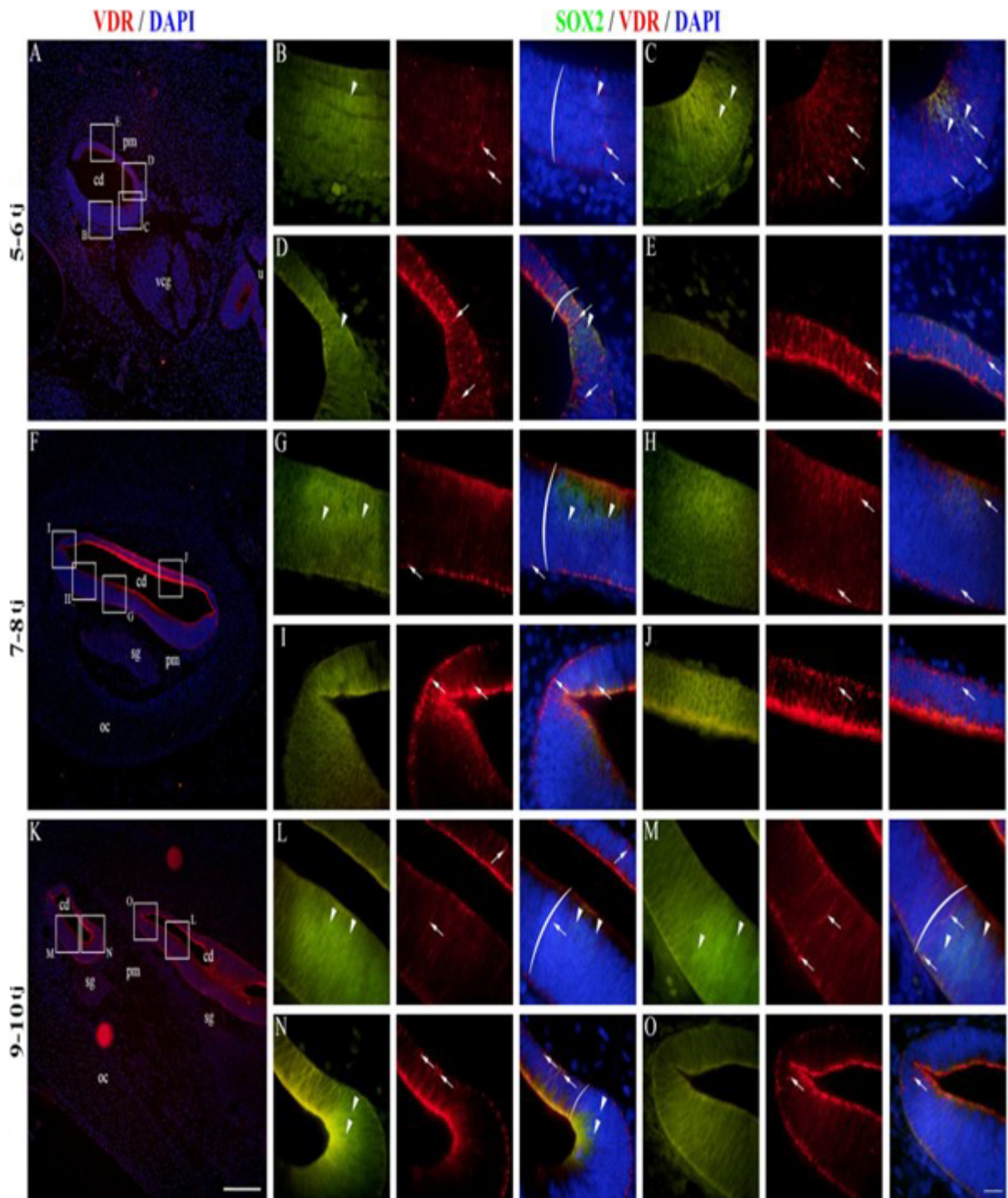
Slika 10. Analize CTNNB1 i VDR u ljudskom unutarnjem uhu u razvoju. Promjene u izražaju CTNNB1 (A) i VDR (C) prikazane su modeliranjem linearne i kvadratne regresije postotaka površine kroz razvojna razdoblja (5-10 tj) u pužničnom i vestibularnom području ljudskog unutarnjeg uha u razvoju. Postoci površine CTNNB1 (B) i VDR (D) u pužničnoj i vestibularnoj regiji ljudskog unutarnjeg uha u razvoju analizirani su dvosmjernom ANOVA i Tukeyjevim testom višestrukih usporedbi. Podaci su prikazani kao srednja vrijednost sa SD (okomite crte). * $p < 0,05$. Slika je djelo autora.

4.5. Izražaj VDR-a u ljudskom unutarnjem uhu u razvoju

U razdoblju od 5. do 6. razvojnog tjedna, izražaj VDR-a bio je prisutan u epitelu pužničnog kanala u razvoju (Slika 11A). Regija poda pužnice pokazala je uglavnom

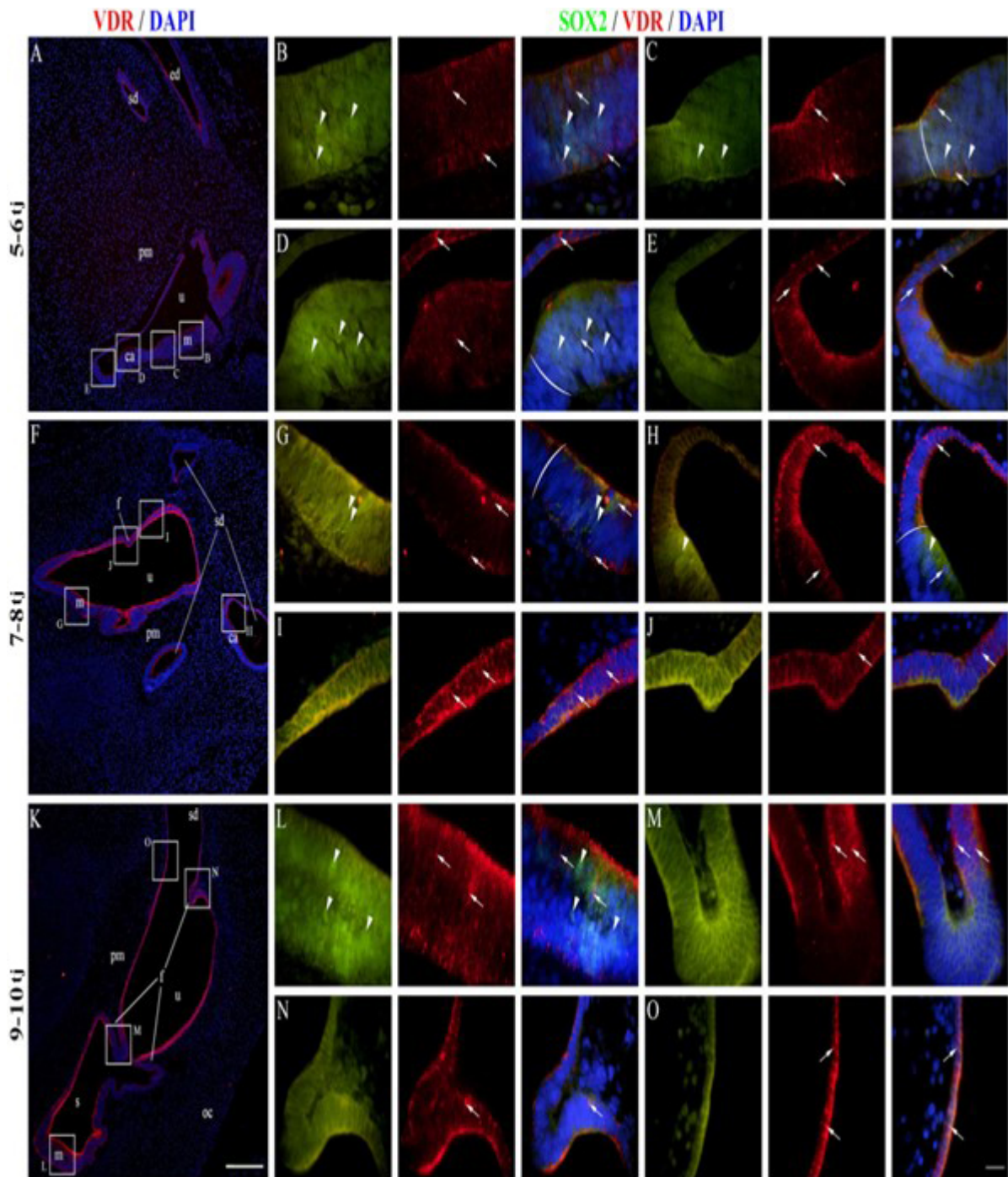
membransko/citoplazmatsko VDR obojenje, dok se nuklearno bojenje moglo vidjeti u nekim SOX2-pozitivnim i SOX2-negativnim stanicama (**Slika 11B, C**). Izražaj VDR-a u području poda bio je veći blizu granice s područjem krova (**Slika 11C, D**), a najveći izražaj primijećen je u području krova (**Slika 11E**). U 7. i 8. razvojnog tjednu, uzorak izražaja bio je sličan razdoblju od 5. do 6. razvojnog tjedna (**Slika 11F**), s podnim regijama koje su imale neke stanice s nuklearnim VDR bojenjem, unutar i izvan prozorne domene (**Slika 11G, H**). Izražaj VDR-a općenito je bio veći u područjima krova (**Slika 11I, J**). Isti uzorak izražaja bio je prisutan u 9. i 10. razvojnog tjednu (**Slika 11K-O**). Vestibularne regije 5. i 6. razvojnog tjedna imale su i membranski/citoplazmatski i nuklearni VDR izražaj (**Slika 11A**).

Stanice makule i ampularne kriste u razvoju (SOX2-pozitivne) pokazale su oba obrasca bojenja (**Slika 12B-D**), a isto je vrijedilo i za područja neosjetnog prijelaznog i tamnog staničnog epitela (**Slika 12D, E**). Sličan je uzorak uočen pri 7. i 8. razvojnog tjednu (**Slika 12F**) s VDR bojenjem koje je bilo jače u neosjetnom tamnom staničnom epitelu u usporedbi s prozornim domenama (**Slika 12G-I**), s iznimkom formiranja epitelnog nabora koji je pokazao slabiji VDR izražaj (**Slika 12J**). Snažno VDR bojenje bilo je vidljivo pri 9. i 10. razvojnog tjednu u tamnom staničnom epitelu (**Slika 12K**). Nuklearni VDR izražaj bio je prisutan u makulama (**Slika 12L**) i nekim stanicama epitelnih nabora, dok je većina stanica nabora bila lišena VDR izražaja (**Slika 12M, N**). Nuklearno VDR bojenje bilo je prisutno u tamnom staničnom epitelu (**Slika 12O**). VDR bojenje rijetko je bilo prisutno u stanicama periotičkog mezenhima, uglavnom pri 5. i 6. razvojnog tjednu, dok većina stanica nije pokazala VDR izražaj (**slike 11 i 12**). Analiza postotka površine izražaja VDR-a pokazala je značajan linearni trend među razvojnim razdobljima u pužničnom kanalu ($R^2 = 32,79\%$, $\beta = 0,224 \pm 0,120$), dok je izražaj u vestibularnom epitelu pokazao kvadratni trend, s vrhuncem u izražaju pri 7. i 8. razvojnog tjednu ($R^2 = 12,46\%$) (**Slika 12C**). Vestibularna regija imala je značajno veći izražaj VDR-a od pužničkog kanala ($p = 0,0348$) pri analizi u svim promatranim stadijima razvoja (**Slika 10D**).



Slika 11. Izražaj VDR-a u razvoju pužničnog kanala. Prikazuje se pužnični kanal ljudskog unutarnjeg uha na 5–6 tj (A–E), 7–8 tj (F–J) i 9–10 tj (K–O). cd—pužnični kanal, u—utrlikul, vcg—vestibulokohlearni ganglij, pm—periotični mezenhim, oc—otična kapsula, sg—spiralni ganglij. Izražaj nuklearnog VDR-a označen je strelicama, dok je izražaj nuklearnog SOX2 označen vrhovima strelica. Okrugle zagrade označavaju granicu prosenzorne regije. Prvi

stupac $\times 100$ povećanje, mjerilo 500 μm ; ostali stupci $\times 1000$ povećanje, mjerilo 50 μm . Slika je djelo autora.

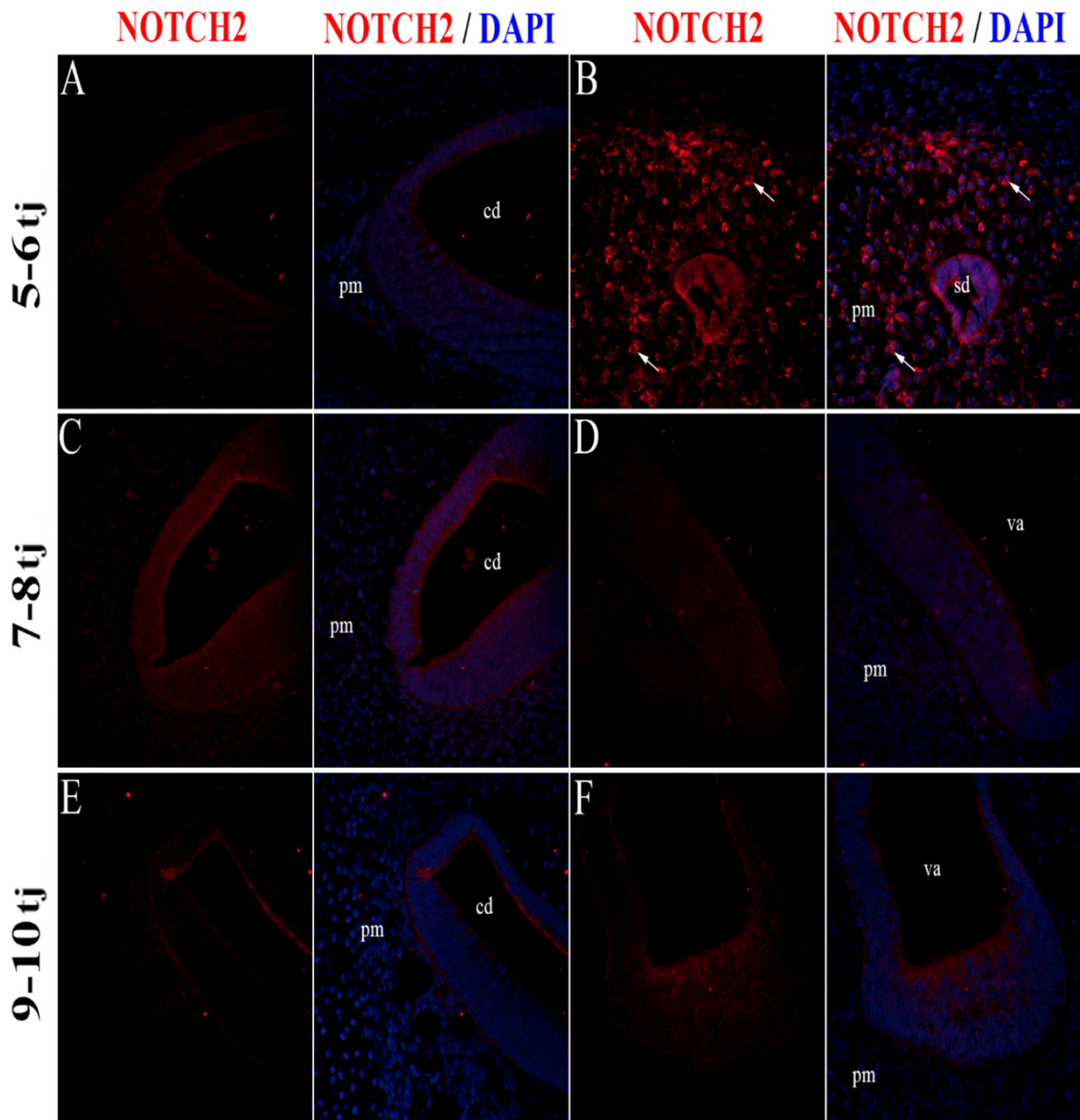


Slika 12. Izražaj VDR u vestibularnom aparatu u razvoju. Prikazuje se vestibularni aparat ljudskog unutarnjeg uha na 5–6 tj (A–E), 7–8 tj (F–J) i 9–10 tj (K–O). u—utrikul, m—makula, ca—ampularna krista, pm—periotični mezenhim, sd—polukružni kanal, s—sakul, oc—otična kapsula, f—epitelni nabor, ed—endolimfatični kanal. Izražaj nuklearnog VDR-a označen je strelicama, dok je izražaj nuklearnog SOX2 označena vrhovima strelica. Okrugle

zgrade označavaju granicu prosenzorne regije. Prvi stupac $\times 100$ povećanje, mjerilo 500 μm ; ostali stupci $\times 1000$ povećanje, mjerilo 50 μm . Slika je djelo autora.

4.6. Izražaj NOTCH2 receptora u ljudskom unutarnjem uhu u razvoju

Tijekom 5. i 6. razvojnog tjedna, izražaj NOTCH2 nije prisutan u epitelu ljudskog unutarnjeg uha u razvoju. Umjeren membranski izražaj NOTCH2 prisutan je u stanicama periotičkog mezenhima i to pretežito u blizini razvijajućih polukružnih kanalića, dok izražaj nije prisutan u mezenhimu oko razvijajućeg pužničnog kanala (Slika 13A, B). U kasnijim razvojnim stadijima, od 7. do 10. razvojnog tjedna, izražaj NOTCH2 nije prisutan ni u epitelu, ni u okolnom mezenhimu ljudskog unutarnjeg uha u razvoju (Slika 13C-F).



Slika 13. Izražaj NOTCH2 u ljudskom unutarnjem uhu u razvoju. Prikazuje se pužnički kanal (A,C,E) i vestibularni aparat (B,D,F) u razvoju tijekom 5-6 tj (A,B), 7-8 tj (C,D) i 9-10 tj (E,F). cd – pužnički kanal, pm – periotički mezenhim, va – vestibularni aparat. Membranski izražaj NOTCH2 označen je strelicama. Sve slike su uzete na x400 povećanju. Slika je djelo autora.

5. RASPRAVA

Naše istraživanje je bilo usredotočeno na inervaciju prosenzornih domena, kao i na izražaj SOX2, JAGGED1, CTNNB1, VDR i NOTCH2, u ljudskom unutarnjem uhu u razvoju. Analizirali smo uzorke zametaka u dobi od 5. do 10. tjedna nakon oplodnje kako bismo odredili kada inervacija počinje i kako se odvija tijekom ranog razvoja ljudskog unutarnjeg uha. Također smo opisali prostorno-vremenski obrazac izražaja i međusobni odnos SOX2, JAGGED1, CTNNB1, VDR i NOTCH2.

U našim uzorcima, SOX2 i JAGGED1 imali su slične obrasce izražaja u stanicama unutarnjeg uha u razvoju kao što je opisano u drugim studijama (30, 44, 45). Ove stanice pripadaju prosenzornoj domeni iz koje će se razviti stanice s dlačicama. Iako je SOX2 čimbenik transkripcije, njegov izražaj u citoplazmi opisan je u embrionalnim i matičnim stanicama raka (46,47). Acetilacija SOX2 opisana je kao post-translacijski regulatorni mehanizam koji uzrokuje njegov izvoz iz jezgre, nakupljanje u citoplazmi i naknadnu razgradnju putem proteosoma, što dovodi do smanjenja transkripcije njegovih ciljnih gena (46). S obzirom na citoplazmatski izražaj SOX2 pronađen u našoj studiji, ovaj mehanizam bi mogao biti uključen u formiranje uzorka SOX2 tijekom ranog razvoja unutarnjeg uha; međutim, potrebna su eksperimentalna istraživanja kako bi se to potvrdilo. Iako je prethodno opisano da JAGGED1 inducira izražaj SOX2 putem lateralne indukcije (30), izražaj SOX2 u našim uzorcima bio je opsežniji od onog JAGGED1, što sugerira da je izražaj SOX2 također pod kontrolom drugih čimbenika. Ovo je u skladu sa studijama na modelima primata koje su pokazale da izražaj SOX2 prethodi izražaju JAGGED1 tijekom ranog razvoja unutarnjeg uha (48, 49). S obzirom na razlike između mišjih i modela primata za specifikaciju prosenzorne domene (48-50), naši rezultati pokazuju da modeli primata točnije predstavljaju rane faze specifikacije prosenzorne domene ljudskog unutarnjeg uha. Važno je napomenuti da, za razliku od Hosoya et al. (49), nismo pronašli razvojni stupanj u kojem je prisutan izražaj SOX2, a izražaj JAGGED1 odsutan. Stoga je istraživanje ranijih faza razvoja ljudskog unutarnjeg uha, ako je moguće, neophodno kako bi se bolje razjasnio proces specifikacije prosenzorne domene i odnos između SOX2 i JAGGED1.

Promatrajući inervaciju prosenzornih domena, otkrili smo da živčana vlakna najprije dosežu razvojni pužnični kanal u 8. razvojnom tjednu i ostaju većinom na bazalnoj površini u 9. i 10. razvojnom tjednu, što je u skladu s više studija (12,17,18). Vestibularna regija (makula u razvoju) već je bila vidljivo inervirana kod 6. tjedna nakon oplodnje. Chacko i dr. opisali su najraniju inervaciju ljudskih vestibularnih struktura pri 8. tjednu razvoja (51), dok su Sans i Dechesne pronašli živčana vlakna u makularnom epitelu pri 7. tjednu razvoja; međutim, njihove

studije nisu analizirale nijedan zametak u ranijim razvojnim razdobljima (16). Inervacija vestibularnih prosenzornih domena postala je gusto izražena u kasnijim razvojnim razdobljima, a živčana vlakna su dosegla najdiferenciranije stanice s dlačicama pri 9. i 10. razvojnom tjednu, što je u skladu s prethodno spomenutom studijom (51). Zanimljivo, iako je izražaj SOX2 bio rašireniji od JAGGED1, živčana vlakna su prodrli u epitel prosenzorne domene samo u JAGGED1-pozitivnoj regiji, što predlaže da je izražaj JAGGED1 povezan s inervacijom.

Membranozni izražaj CTNNB1 bio je prisutan u epitelu ljudskog unutarnjeg uha tijekom svih promatranih razdoblja, postajući najjači u razdoblju od 9. do 10. razvojnog tjedna. Nuklearni izražaj CTNNB1 uglavnom je viđen u neosjetnim regijama i okolnom mezenhimu. Nuklearni izražaj CTNNB1 obično ukazuje na aktivaciju kanonske WNT signalizacije, za koju se pokazalo da inducira proliferaciju i diferencijaciju epitelnih stanica mišjeg pužničnog kanala u razvoju (45,52-54). Također je opisano da CTNNB1 može igrati ulogu u proliferaciji vestibularnog epitela u štakora (55). Pokazalo se da se izražaj CTNNB1 gubi nakon stvaranja otociste iz ušne plakode u štakora (56), međutim izražaj CTNNB1 bio je prisutan u otocisti od 5. razvojnog tjedna kod naših uzoraka. Potrebna su daljnja istraživanja kako bi se utvrdilo je li izražaj CTNNB1 izgubljen i zatim ponovno uspostavljen tijekom formiranja ljudske otociste ili je izražaj prisutan tijekom cijelog procesa razvoja.

Uloga VDR-a u razvoju i funkciji unutarnjeg uha nije do sada opsežno proučavana. Opisano je da je smanjena regulacija VDR signalizacije povezana s benignim paroksizmalnim položajnim vertigom, sensorineuralnim gubitkom sluha i drugim poremećajima unutarnjeg uha kod ljudi (38-40,57). Istraživanje na ribama zebrićama otkrilo je da je smanjenje VDR-a rezultiralo neispravnim vestibularnim strukturama i smanjenom proizvodnjom stanica s dlačicama (58). Zou i dr. otkrili su da *knock-out* VDR-a u miševa nije imalo učinaka na morfologiju pužnice, ali je rezultiralo ranim pojavom sensorineuralnog gubitka sluha povezanog sa smanjenom apoptozom (59). U našem istraživanju otkrili smo izražaj VDR-a u ljudskom unutarnjem uhu tijekom ranog razvoja, posebno u vestibularnim regijama, što odgovara nalazima prethodno spomenutih studija, da gubitak VDR rezultira vestibularnim, ali ne i pužničnim malformacijama (58, 59). S obzirom na to da je izražaj uglavnom bio membranski ili citoplazmatski, a rijetko nuklearni, pretpostavljamo da vitamin D utječe na ljudsko unutarnje uho u razvoju uglavnom negenomskim putevima (60). Potrebna su dodatna istraživanja o izražaju VDR-a u ljudskom unutarnjem uhu u kasnijim fazama razvoja i postnatalno kako bi se dodatno razjasnila distribucija i moguća uloga VDR-a za funkciju unutarnjeg uha.

Prilikom analize odnosa između izražaja CTNNB1 i VDR-a u unutarnjem uhu u razvoju, otkrili smo da izražaj nuklearnog CTNNB1 i izražaj VDR-a pokazuju suprotne obrasce kada se promatraju iste regije. Ovaj odnos između izražaja nuklearnog CTNNB1 i VDR-a prethodno je opisan kao međusobno antagonistički u nekoliko studija (43, 61, 62). Uzimajući u obzir da je izražaj nuklearnog CTNNB1 povezan s proliferacijom i VDR signalizacija s apoptozom u unutarnjem uhu (58, 59), pretpostavljamo da su ti čimbenici potrebni za pravilnu regulaciju fine ravnoteže između proliferacije i apoptoze, koja je neophodna za normalni razvoj ljudskog unutarnjeg uha (63).

Izražaj NOTCH2 bio je prisutan samo tijekom ranijih faza razvoja ljudskog unutarnjeg uha i to samo u dijelu stanica periotičkog mezenhima. Epitel pužničnog kanala i vestibularnog aparata bio je bez izražaja NOTCH2 u svim promatranim razvojnim fazama. Ovo je u skladu s rezultatima dosadašnjih radova o izražaju NOTCH receptora u unutarnjem uhu sisavaca koji su pokazali da je NOTCH1 glavni receptor koji sudjeluje u razvoju unutarnjeg uha, dok je NOTCH2 bio slabo do nimalo izražen (13). Ovo je prvi rad koji opisuje izražaj NOTCH2 receptora tijekom ranog razvoja ljudskog unutarnjeg uha.

Glavna ograničenja naše studije su mala veličina uzorka i činjenica da ne možemo provoditi kvantitativne studije ekspresije proteina kao što su Western blotting ili protočna citometrija jer su naši uzorci arhivirani dijelovi embrionalnog/fetalnog tkiva koji su fiksirani u formalinu i uklopljeni u parafin.

Dodatno je ograničenje to što imunofluorescencijsko bojenje može dati različite rezultate ovisno o eksperimentalnim uvjetima te da je nespecifično bojenje često prisutno i može ometati tumačenje rezultata. Imajući to na umu, rezultate naše studije smatramo vrijednima jer pružaju uvid u inervaciju, kao i u izražaj SOX2, JAGGED1, CTNNB1, VDR i NOTCH2 u ljudskom unutarnjem uhu u najranijim fazama razvoja. Potrebne su dodatne eksperimentalne i opservacijske studije na životinjskim modelima kako bi se bolje razumjelo međudjelovanje ovih čimbenika tijekom ranog razvoja unutarnjeg uha.

6. ZAKLJUČCI

Temeljem provedenog pilot ispitivanja i dobivenih rezultata o inervaciji i raspodjeli izražaja SOX2, JAGGED1, beta-katenina, vitamin D receptora i NOTCH2, koristeći imunofluorescentnu analizu istraživanih razvojnih stadija ljudskog unutarnjeg uha, doneseni su sljedeći zaključci:

1. SOX2 i JAGGED1 eksprimiraju se u prosenzornim domenama ljudskog unutarnjeg uha između 5. i 10. razvojnog tjedna.
2. Izražaj SOX2 u prosenzornim domenama ljudskog unutarnjeg uha je dosljedno veći od izražaja JAGGED1 u istim područjima.
3. Živčana vlakna mogu se vidjeti kako prodiru kroz vestibularne regije (makule u razvoju) ljudskog unutarnjeg uha u 6. tjednu razvoja.
4. Prodiranje živčanih vlakana u epitelu poda pužničkog kanala vidljivo je u 8. razvojnog tjednu.
5. Izražaj beta-katenina i VDR-a je najveći u neosjetnom epitelu, većinom je membranski i prisutan je u svim analiziranim razvojnim stadijima ljudskog unutarnjeg uha.
6. Izražaj beta-katenina i VDR-a je veći u vestibularnom području u odnosu na pužnični kanal.
7. Međusobni izražaj beta-katenina i VDR-a pokazao se kao antagonističan tijekom analiziranih razvojnih stadija ljudskog unutarnjeg uha.
8. Izražaj NOTCH2 prisutan je u stanicama periotičkog mezenhima tijekom 5. i 6. razvojnog tjedna, dok nije uopće izražen unutar epitela ljudskog unutarnjeg uha u razvoju.

7. LITERATURA

1. Mertens G, Van de Heyning P, Vanderveken O, Topsakal V, Van Rompaey V. The smaller the frequency-to-place mismatch the better the hearing outcomes in cochlear implant recipients? *Eur Arch Otorhinolaryngol.* 2022;279(4):1875-83.
2. Habib SH, Habib SS. Auditory brainstem response: An overview of neurophysiological implications and clinical applications -A Narrative Review. *J Pak Med Assoc.* 2021;71(9):2230-6.
3. Garg, S.; Kohli, C.; Mangla, V.; Chadha, S.; Singh, M.M.; Dahiya, N. An Epidemiological Study on Burden of Hearing Loss and Its Associated Factors in Delhi, India. *Ann. Otol. Rhinol. Laryngol.* 2018, 127, 614–619.
4. Korver AM, Smith RJ, Van Camp G, Schleiss MR, Bitner-Glindzicz MA, Lustig LR, Usami SI, Boudewyns AN. Congenital hearing loss. *Nat Rev Dis Primers.* 2017;3:16094.
5. Mishra S, Pandey H, Srivastava P, Mandal K, Phadke SR. Connexin 26 (GJB2) Mutations Associated with Non-Syndromic Hearing Loss (NSHL). *Indian J Pediatr.* 2018;85(12):1061-6.
6. Casazza G, Meier JD. Evaluation and management of syndromic congenital hearing loss. *Curr Opin Otolaryngol Head Neck Surg.* 2017;25(5):378-84.
7. Shave S, Botti C, Kwong K. Congenital Sensorineural Hearing Loss. *Pediatr Clin North Am.* 2022;69(2):221-34.
8. Sadler TW. *Langman's medical embryology.* 11th ed. Baltimore, Maryland 21201: Lippincott Williams & Wilkins; 2009.
9. Rodriguez-Vazquez JF. Development of the stapes and associated structures in human embryos. *J Anat.* 2005;207(2):165-73.
10. Bruska, M.; Ulatowska-Blaszyk, K.; Weglowski, M.; Wozniak, W.; Piotrowski, A. Differentiation of the facio-vestibulocochlear ganglionic complex in human embryos of developmental stages 13–15. *Folia Morphol.* 2009, 68, 167–73.
11. Rinkwitz, S.; Bober, E.; Baker, R. Development of the vertebrate inner ear. *Ann. N. Y. Acad. Sci.* 2001, 942, 1–14.
12. Pechriggl, E.J., Bitsche, M., Glueckert, R., Rask-Andersen, H., Blumer, M.J.F., Schrott-Fischer, A. and Fritsch, H. (2015), Development of the innervation of the human inner ear. *Devel Neurobio,* 75: 683-702.
13. Eddison, M., Le Roux, I., Lewis, J. Notch signaling in the development of the inner ear: Lessons from *Drosophila*. *Proc. Natl. Acad. Sci. USA* 2000, 97, 11692-9.

14. Sohmer H, Freeman S. Basic and clinical physiology of the inner ear receptors and their neural pathways in the brain. *Journal of basic and clinical physiology and pharmacology*. 2000;11(4):367-74.
15. Locher, H.; de Groot, J.C.; van Iperen, L.; Huisman, M.A.; Frijns, J.H.; Chuva de Sousa Lopes, S.M. Distribution and development of peripheral glial cells in the human fetal cochlea. *PLoS ONE* 2014, 9, e88066.
16. Sans, A.; Dechesne, C. Early development of vestibular receptors in human embryos. An electron microscopic study. *Acta Oto-Laryngol. Suppl.* 1985, 423, 51–8.
17. Locher, H.; Frijns, J.H.; van Iperen, L.; de Groot, J.C.; Huisman, M.A.; Chuva de Sousa Lopes, S.M. Neurosensory development and cell fate determination in the human cochlea. *Neural Dev.* 2013, 8, 20.
18. Pujol, R.; Lavigne-Rebillard, M. Early stages of innervation and sensory cell differentiation in the human fetal organ of Corti. *Acta Oto-Laryngol. Suppl.* 1985, 423, 43–50.
19. Pujol, R.; Lavigne-Rebillard, M. Development of neurosensory structures in the human cochlea. *Acta Oto-Laryngol.* 1992, 112, 259–64.
20. Lavigne-Rebillard, M.; Pujol, R. Hair cell innervation in the fetal human cochlea. *Acta Oto-Laryngol.* 1988, 105, 398–402.
21. Wan, G.; Corfas, G.; Stone, J.S. Inner ear supporting cells: Rethinking the silent majority. *Semin. Cell Dev. Biol.* 2013, 24, 448–459.
22. Gomez-Casati, M.E.; Murtie, J.C.; Rio, C.; Stankovic, K.; Liberman, M.C.; Corfas, G. Nonneuronal cells regulate synapse formation in the vestibular sensory epithelium via erbB-dependent BDNF expression. *Proc. Natl. Acad. Sci. USA* 2010, 107, 17005–10.
23. Steevens AR, Glatzer JC, Kellogg CC, Low WC, Santi PA, Kiernan AE. SOX2 is required for inner ear growth and cochlear nonsensory formation before sensory development. *Development*. 2019 21;146(13):dev170522.
24. Neves, J.; Abello, G.; Petrovic, J.; Giraldez, F. Patterning and cell fate in the inner ear: A case for Notch in the chicken embryo. *Dev. Growth Differ.* 2013, 55, 96–112.
25. Dechesne, C.J.; Sans, A. Development of vestibular receptor surfaces in human fetuses. *Am. J. Otolaryngol.* 1985, 6, 378–87.
26. Pujol, R.; Lavigne-Rebillard, M. Sensory and neural structures in the developing human cochlea. *Int. J. Pediatr. Otorhinolaryngol.* 1995, 32, S177–S182.
27. Pan W, Jin Y, Stanger B, Kiernan AE. Notch signaling is required for the generation of hair cells and supporting cells in the mammalian inner ear. *Proc Natl Acad Sci U S A.* 2010 7;107(36):15798-803.

28. Kiernan AE. Notch signaling during cell fate determination in the inner ear. *Semin Cell Dev Biol.* 2013;24(5):470-9.
29. Grochowski CM, Loomes KM, Spinner NB. Jagged1 (JAG1): Structure, expression, and disease associations. *Gene.* 2016;576(1 Pt 3):381-4.
30. Petrovic, J.; Formosa-Jordan, P.; Luna-Escalante, J.C.; Abello, G.; Ibanes, M.; Neves, J.; Giraldez, F. Ligand-dependent Notch signaling strength orchestrates lateral induction and lateral inhibition in the developing inner ear. *Development* 2014, 141, 2313–24.
31. Atkinson, P.J.; Huarcaya Najarro, E.; Sayyid, Z.N.; Cheng, A.G. Sensory hair cell development and regeneration: Similarities and differences. *Development* 2015, 142, 1561–71.
32. Poy F, Lepourcelet M, Shivdasani RA, Eck MJ. Structure of a human Tcf4-beta-catenin complex. *Nat Struct Biol.* 2001;8(12):1053-7.
33. De A. Wnt/Ca²⁺ signaling pathway: a brief overview. *Acta Biochim Biophys Sin (Shanghai).* 2011;43(10):745-56.
34. Rakowiecki, S.; Epstein, D.J. Divergent roles for Wnt/beta-catenin signaling in epithelial maintenance and breakdown during semicircular canal formation. *Development* 2013, 140, 1730–9.
35. Bakke, D.; Sun, J. Ancient Nuclear Receptor VDR With New Functions: Microbiome and Inflammation. *Inflamm. Bowel Dis.* 2018, 24, 1149–54.
36. Xu, Y.; Lou, Y.; Kong, J. VDR regulates energy metabolism by modulating remodeling in adipose tissue. *Eur. J. Pharmacol.* 2019, 865, 172761.
37. Zhang, X.; Zhou, K.; Tian, K.; Zhu, Q.; Liu, W.; Liu, Z.; An, X.; Tian, C.; Li, Y.; Lu, F.; et al. VDR Regulates BNP Promoting Neurite Growth and Survival of Cochlear Spiral Ganglion Neurons through cGMP-PKG Signaling Pathway. *Cells* 2022, 11, 3746.
38. Brookes, G.B. Vitamin D deficiency--a new cause of cochlear deafness. *J. Laryngol. Otol.* 1983, 97, 405–20.
39. Hamayal, M.; Khurshied, S.; Zahid, M.A.; Khurshid, N.; Shahid, W.; Ali, M.; Ahmed, H.; Nisa, M. Exploring the Significance of Vitamin D Levels as a Biomarker in Ear Diseases: A Narrative Review. *Cureus* 2024, 16, e54812.
40. Talebi, H.; Moallemi, M.; Ghorbani, M. Evaluation of Saccule Function in Patients with Vitamin D Deficiency. *J. Audiol. Otol.* 2019, 23, 49–52.
41. Ghazavi, H.; Kargoshaie, A.A.; Jamshidi-Koohsari, M. Investigation of vitamin D levels in patients with Sudden Sensory-Neural Hearing Loss and its effect on treatment. *Am. J. Otolaryngol.* 2020, 41, 102327.

42. Szeto, B.; Valentini, C.; Lalwani, A.K. Low vitamin D status is associated with hearing loss in the elderly: A cross-sectional study. *Am. J. Clin. Nutr.* 2021, 113, 456–66.
43. Gonzalez-Sancho, J.M.; Larriba, M.J.; Munoz, A. Wnt and Vitamin D at the Crossroads in Solid Cancer. *Cancers* 2020, 12, 3434.
44. Neves, J.; Abello, G.; Petrovic, J.; Giraldez, F. Patterning and cell fate in the inner ear: A case for Notch in the chicken embryo. *Dev. Growth Differ.* 2013, 55, 96–112.
45. Jacques, B.E.; Puligilla, C.; Weichert, R.M.; Ferrer-Vaquer, A.; Hadjantonakis, A.K.; Kelley, M.W.; Dabdoub, A. A dual function for canonical Wnt/beta-catenin signaling in the developing mammalian cochlea. *Development* 2012, 139, 4395–404.
46. Baltus, G.A.; Kowalski, M.P.; Zhai, H.; Tutter, A.V.; Quinn, D.; Wall, D.; Kadam, S. Acetylation of sox2 induces its nuclear export in embryonic stem cells. *Stem Cells* 2009, 27, 2175–84.
47. Saigusa, S.; Tanaka, K.; Toiyama, Y.; Yokoe, T.; Okugawa, Y.; Ioue, Y.; Miki, C.; Kusunoki, M. Correlation of CD133, OCT4, and SOX2 in rectal cancer and their association with distant recurrence after chemoradiotherapy. *Ann. Surg. Oncol.* 2009, 16, 3488–98.
48. Hosoya, M.; Fujioka, M.; Okano, H.; Ozawa, H. Mapping of Notch signaling in the developing organ of Corti in common marmosets. *Front. Neuroanat.* 2023, 17, 1188886.
49. Hosoya, M.; Fujioka, M.; Okahara, J.; Yoshimatsu, S.; Okano, H.; Ozawa, H. Early development of the cochlea of the common marmoset, a non-human primate model. *Neural Dev.* 2022, 17, 6.
50. Kiernan, A.E.; Xu, J.; Gridley, T. The Notch ligand JAG1 is required for sensory progenitor development in the mammalian inner ear. *PLoS Genet.* 2006, 2, e4.
51. Johnson Chacko, L.; Pechriggl, E.J.; Fritsch, H.; Rask-Andersen, H.; Blumer, M.J.; Schrott-Fischer, A.; Glueckert, R. Neurosensory Differentiation and Innervation Patterning in the Human Fetal Vestibular End Organs between the Gestational Weeks 8–12. *Front. Neuroanat.* 2016, 10, 111.
52. Valenta, T.; Hausmann, G.; Basler, K. The many faces and functions of beta-catenin. *EMBO J.* 2012, 31, 2714–36.
53. Jansson, L.; Ebeid, M.; Shen, J.W.; Mokhtari, T.E.; Quiruz, L.A.; Ornitz, D.M.; Huh, S.H.; Cheng, A.G. beta-Catenin is required for radial cell patterning and identity in the developing mouse cochlea. *Proc. Natl. Acad. Sci. USA* 2019, 116, 21054–60.
54. Shi, F.; Hu, L.; Jacques, B.E.; Mulvaney, J.F.; Dabdoub, A.; Edge, A.S. beta-Catenin is required for hair-cell differentiation in the cochlea. *J. Neurosci. Off. J. Soc. Neurosci.* 2014, 34, 6470–9.

55. Kim, T.S.; Nakagawa, T.; Lee, J.E.; Fujino, K.; Iguchi, F.; Endo, T.; Naito, Y.; Omori, K.; Lefebvre, P.P.; Ito, J. Induction of cell proliferation and beta-catenin expression in rat utricles in vitro. *Acta Oto-Laryngol.* 2004, 124, 22–5.
56. Matsuda, M.; Keino, H. Roles of beta-catenin in inner ear development in rat embryos. *Anat. Embryol.* 2000, 202, 39–48.
57. Zhang, S.; Xing, J.; Gong, Y.; Li, P.; Wang, B.; Xu, L. Downregulation of VDR in benign paroxysmal positional vertigo patients inhibits otolith-associated protein expression levels. *Mol. Med. Rep.* 2021, 24, 591.
58. Kwon, H.J. Vitamin D receptor deficiency impairs inner ear development in zebrafish. *Biochem. Biophys. Res. Commun.* 2016, 478, 994–8.
59. Zou, J.; Minasyan, A.; Keisala, T.; Zhang, Y.; Wang, J.H.; Lou, Y.R.; Kalueff, A.; Pyykko, I.; Tuohimaa, P. Progressive hearing loss in mice with a mutated vitamin D receptor gene. *Audiol. Neuro-Otol.* 2008, 13, 219–30.
60. Zmijewski, M.A.; Carlberg, C. Vitamin D receptor(s): In the nucleus but also at membranes? *Exp. Dermatol.* 2020, 29, 876–84.
61. Larriba, M.J.; Ordonez-Moran, P.; Chicote, I.; Martin-Fernandez, G.; Puig, I.; Munoz, A.; Palmer, H.G. Vitamin D receptor deficiency enhances Wnt/beta-catenin signaling and tumor burden in colon cancer. *PLoS ONE* 2011, 6, e23524.
62. Muralidhar, S.; Filia, A.; Nsengimana, J.; Pozniak, J.; O’Shea, S.J.; Diaz, J.M.; Harland, M.; Randerson-Moor, J.A.; Reichrath, J.; Laye, J.P.; et al. Vitamin D-VDR Signaling Inhibits Wnt/beta-Catenin-Mediated Melanoma Progression and Promotes Antitumor Immunity. *Cancer Res.* 2019, 79, 5986–98.
63. Tafra, R.; Brakus, S.M.; Vukojevic, K.; Kablar, B.; Colovic, Z.; Saraga-Babic, M. Interplay of proliferation and proapoptotic and antiapoptotic factors is revealed in the early human inner ear development. *Otol. Neurotol.* 2014, 35, 695–703.

8. SAŽETAK

UVOD: Gubitak sluha je jedan od najčešćih invaliditeta u svijetu. Može se podijeliti na senzorneuralni, konduktivni i mješoviti. Senzorneuralni gubitak sluha je najčešći tip i uzrokovan je lezijama u unutarnjem uhu, slušnom živcu ili neuronima slušnog puta. Razumijevanje događaja i signalnih putova koji pokreću formiranje unutarnjeg uha ključno je za određivanje mogućih uzroka kongenitalnog gubitka sluha. Cilj ove disertacije je analizirati inervaciju i izražaj SOX2, JAGGED1, β -katenina (CTNNB1), receptora vitamina D (VDR) i NOTCH2 tijekom ranog razvoja ljudskog unutarnjeg uha koristeći imunohistokemiju.

MATERIJALI I METODE: U ovom presječnom istraživanju bilo je uključeno ukupno 12 uzoraka ljudskog unutarnjeg uha podijeljenih u 3 skupine po razvojnim tjednima (5-6W, 7-8W i 9-10W). Urađeno je imunofluorescencijsko bojenje za usporedbu vremensko-prostorne raspodjele transkripcijskog faktora SOX2 i transmembranskog proteina JAGGED1, proteina β -katenina i nuklearnog receptora VDR te receptora NOTCH2. Također je primjenom imunofluorescencije određen raspon inervacije prosenzornih domena ljudskog unutarnjeg uha koristeći biljeg acetilirani alfa tubulin.

REZULTATI: Izražaj SOX2 bila je pretežno nuklearna u svim promatranim stadijima razvoja pužničnog kanala i vestibularnog aparata. Membranski izražaj JAGGED1 bio je lokaliziran zajedno sa membranskim izražajem SOX2 u svim promatranim razvojnim stadijima pužničnog kanala i vestibularnog aparata, pri čemu je izražaj SOX2 bio dosljedno veći. Pri 5-6W nisu bila prisutna živčana vlakna u pužničnom kanalu, u 8W živčana vlakna su dosegla epitel pužničnog kanala. Živčana vlakna u vestibularnom aparatu (makule u razvoju) vidljiva su pri 5-6W. U 7-8W i 9-10W makule u razvoju su gusto inervirane. Beta-katenin je pri 5-6W pokazao nuklearno bojenje u epitelu krova pužničnog kanala, što znači da je tu aktivna kanonska WNT signalizacija. Isti obrazac ekspresije je vidljiv pri 7-8W. Pri 9-10 W većina stanica pužničnog kanala imala je membranski uzorak bojenja, što ukazuje da kanonska WNT signalizacija nije aktivna. U vestibularnim regijama, pri 5-6W, beta-katenin je pokazao nuklearnu ekspresiju u prijelaznom i tamnom epitelu kao i u endolimfatičkom kanalu. Sličan obrazac bojenja viđen je pri 7-8W. Pri 9-10W aktivna kanonska WNT signalizacija uglavnom je bila prisutna u neosjetnim područjima epitela unutarnjeg uha. Izražaj VDR-a u pužničnom kanalu tijekom 5-6W, 7-8W i 9-10W bila je nuklearna u područjima krova pužničnog kanala. U vestibularnim regijama tijekom 5-6W, 7-8W i 9-10W nuklearni izražaj VDR-a bila je vidljiva u makulama i ampularnim kristama u razvoju te u neosjetnom tamnom staničnom epitelu u kojem je bila veća. NOTCH2 nije bio izražen u epitelu unutarnjeg uha u razvoju.

ZAKLJUČAK: SOX2 i JAGGED1 izraženi se u proenzornim domenama ljudskog unutarnjeg uha između 5-10 W, pri čemu je izražaj SOX2 dosljedno veća. Živčana vlakna mogu se vidjeti kako prodiru kroz vestibularne regije (makule u razvoju) ljudskog unutarnjeg uha pri 6 W i u epitelu dna pužničnog kanala pri 8 W. Izražaj beta-*katena* i VDR-a je najveći u neosjetnom epitelu vestibularnih regija, većinom je membranski i prisutan je u svim analiziranim razvojnim stadijima ljudskog unutarnjeg uha. Međusobni izražaj beta-*katena* i VDR-a pokazao se kao antagonističan tijekom analiziranih razvojnih stadija ljudskog unutarnjeg uha.

KLJUČNE RIJEČI: *rani razvoj ljudskog unutarnjeg uha, beta- katenin, NOTCH2, SOX2, JAGGED1, VDR*

9. SUMMARY

TITLE OF THE DOCTORAL DISSERTATION: SOX2, JAGGED1, β -CATENIN, VITAMIN D RECEPTOR AND NOTCH2 EXPRESSION PATTERNS DURING EARLY DEVELOPMENT AND INNERVATION OF THE HUMAN INNER EAR

INTRODUCTION: Hearing loss is one of the most common disabilities in the world. It can be divided into sensorineural, conductive or mixed. Sensorineural hearing loss is the most common type and can be caused by lesions in the inner ear, cochlear (auditory) nerve, or neurons of the auditory pathway. Understanding the events and signaling pathways that drive inner ear formation is crucial for determining the possible causes of congenital hearing loss. The aim of this dissertation is to analyze the innervation and expression of SOX2, JAGGED1, β -catenin (CTNNB1), vitamin D receptor (VDR), and NOTCH2 in the inner ears of human using immunohistochemistry.

MATERIALS AND METHODS: In this cross-sectional research, we investigated a total of 12 human developing inner ear samples divided into 3 groups by development weeks (5-6W, 7-8W and 9-10W). Immunofluorescence staining was performed to compare the temporal and spatial distribution of transcription factor SOX2 and protein JAGGED1, β -catenin protein and nuclear receptor VDR, and receptor NOTCH2. Also, using immunofluorescence, the range of innervation of the prosensory domains of the human inner ear was determined using a marker acetylated- α -tubulin.

RESULTS: SOX2 expression was predominately nuclear in all observed stages of development of the cochlear duct and vestibular apparatus. The membranous expression of JAGGED1 was co-localized with the membranous expression of SOX2 in all observed developmental stages of the cochlear canal and vestibular apparatus, where the expression of SOX2 was consistently higher. At 5-6W no nerve fibers were present in the cochlear duct, at 8W the nerve fibers reached the epithelium of the cochlear duct. Nerve fibers in the vestibular apparatus (prospective maculae) are visible at 5-6W. In 7-8W and 9-10W the developing maculae are densely innervated. Beta-catenin at 5-6W showed nuclear staining in the epithelia of the roof region of the cochlear duct, which means that canonical WNT signaling is active. The same expression pattern is visible at 7-8W. At 9-10 W, most cochlear duct cells had a membranous staining pattern, indicating that canonical WNT signaling is not active. In the vestibular regions, at 5-6W, beta-catenin showed nuclear expression in the transitional and dark cell epithelium as well as in the endolymphatic duct. A similar staining pattern was seen at 7-8W. At 9-10W, active canonical WNT signaling was mostly present in non-sensitive areas of

the inner ear epithelium. VDR expression in the cochlear duct during 5-6W, 7-8W, and 9-10W was nuclear in the roof regions of the cochlear duct. In the vestibular apparatus during 5-6W, 7-8W and 9-10W nuclear expression of VDR was visible in developing maculae and crista ampullares and in non-sensory dark cell epithelium where it was stronger. NOTCH2 expression was not present in the epithelium of the developing inner ear.

CONCLUSION: SOX2 and JAGGED1 are expressed in the prosensory domains of the human inner ear between 5–10 W, with SOX2 expression being consistently more extensive. Nerve fibers can be seen penetrating the vestibular maculae of the human inner ear at 6 W and at the base of the cochlear duct at 8 W. CTNNB1 and VDR are expressed throughout the inner ear epithelium during early development, with non-sensory and vestibular regions demonstrating the strongest expression.

KEYWORDS: *early development of the human inner ear, beta- catenin, NOTCH2, SOX2, JAGGED1, VDR*

10. ŽIVOTOPIS

OSOBNI PODATCI:

Ime i prezime: Petra Mikulić

Mjesto rođenja: Split, Hrvatska

Datum rođenja: 08. rujna 1988.

Narodnost: Hrvatica

OBRAZOVANJE:

1995. – 2003. Osnovna škola „Spinut“, Split

2003. – 2007. III. gimnazija, Split

2007. – 2013. Medicinski fakultet Sveučilišta u Splitu

2015. – danas Poslijediplomski studij EBM-a na Medicinskom fakultetu Sveučilišta u Splitu

RADNO ISKUSTVO:

2013. – 2014. pripravnički staž u Ordinaciji obiteljske medicine dr. Tea Pavić Otok, Sinj

2014. – 2017. liječnica na HMP Splitsko-dalmatinske županije ispostava Split, Muć i Jelsa

2017. – liječnica na specijalizaciji iz otorinolaringologije i kirurgije glave i vrata u KBC-u Split

JEZICI:

- Hrvatski jezik (materinski jezik)
- Engleski jezik (aktivno korištenje u govoru i pisanju)

ČLANSTVO U PROFESIONALNIM ORGANIZACIJAMA:

2013. Hrvatska liječnička komora

IZVORNI ZNANSTVENI I PREGLEDNI RADOVI U INDEKSIRANIM ČASOPISIMA:

1. Jurić I, Smoje P, Pogorelić Z, Todorčić D, Jukić M, Furlan D. Factors of parenchymal organ injury treatment outcome in children at Department of Pediatric Surgery, Split University Hospital Center during the 2000-2015 period. *Paediatr Croat.* 2016;60:127-32. doi:<http://dx.doi.org/10.13112/PC.2017.19>.
2. Kljajić Z, Roje Ž, Vilović K, Ivanišević P, Smoje P. Atypical congenital cartilaginous rest of the neck in a one-year-old female patient. *Paediatr Croat.* 2018;62:101-3. doi:<http://dx.doi.org/10.13112/PC.2018.15>.
3. Klančnik M, Ivanišević P, Martinić MK, Smoje P, Vucemilovic MZ. Unusual Mechanism of Facial Nerve Palsy Caused by Penetrating Neck Trauma. *Case Rep Otolaryngol.* 2020 Feb 14;2020:1391692. doi: 10.1155/2020/1391692. PMID: 32123593; PMCID: PMC7044475.
4. Poljak NK, Klančnik M, Ivanišević P, Mikulić P, Vucemilovic MZ. Analysis of clinical parameters as predictors of hearing recovery in patients with sudden sensorineural hearing loss. *Braz J Otorhinolaryngol.* 2022 Nov-Dec;88 Suppl 3(Suppl 3):S171-S176. doi: 10.1016/j.bjorl.2022.08.002. Epub 2022 Aug 19. PMID: 36064815; PMCID: PMC9761107.
5. Mikulić P, Ogorevc M, Petričević M, Kaličanin D, Tafra R, Saraga-Babić M, Mardešić S. SOX2, JAGGED1, β -Catenin, and Vitamin D Receptor Expression Patterns during Early Development and Innervation of the Human Inner Ear. *International Journal of Molecular Sciences.* 2024; 25(16):8719. <https://doi.org/10.3390/ijms25168719>.